UNIVERSIDAD NACIONAL

TORIBIO RODRÍGUEZ DE MENDOZA DE AMAZONAS

FACULTAD DE CIENCIAS DE LA SALUD

ESCUELA PROFESIONAL DE TECNOLOGÍA MÉDICA

TRABAJO DE INVESTIGACIÓN PARA OBTENER EL GRADO ACADÉMICO DE BACHILLER EN TECNOLOGÍA MÉDICA-RADIOLOGÍA

CARACTERÍSTICAS ECOGRÁFICAS DE LA COLECISTITIS

Autor: Estudiante Edin Linares Tarrillo.

Asesor: Mg. Franz Tito Coronel Zubiate

CHACHAPOYAS – PERÚ

2019

UNIVERSIDAD NACIONAL

TORIBIO RODRÍGUEZ DE MENDOZA DE AMAZONAS

FACULTAD DE CIENCIAS DE LA SALUD

ESCUELA PROFESIONAL DE TECNOLOGÍA MÉDICA

TRABAJO DE INVESTIGACIÓN PARA OBTENER EL GRADO ACADÉMICO DE BACHILLER EN TECNOLOGÍA MÉDICA-RADIOLOGÍA

CARACTERÍSTICAS ECOGRÁFICAS DE LA COLECISTITIS

Autor: Estudiante Edin Linares Tarrillo.

Asesor: Mg. Franz Tito Coronel Zubiate

CHACHAPOYAS – PERÚ

2019

DEDICATORIA

En primer lugar, a Dios y a mis padres ya que ellos son los principales motivos de inspiración para hacer de mí una persona responsable inculcándome valores y principios.

AGRADECIMIENTO

A la primera persona en agradecer es al Dr. Franz Tito Coronel Zubiate, asesor académico, que sin su ayuda y conocimiento no hubiese sido posible este trabajo de investigación.

Al Dr. Edwin Gonzáles Paco, Decano de la Facultad de Ciencias de la Salud y a la Mg. Carla María Ordinola Ramírez, Directora de la Escuela de Tecnología Médica, quienes dirigen asertivamente la formación académica universitaria.

A mi padre Floiran Linares Campos, por haberme enseñado que con esfuerzo, trabajo y constancia todo se consigue.

A mi madre Luzmila Tarrillo Díaz, por cada día hacerme ver la vida de una forma diferente y confiar en mis decisiones.

Finalmente a la prestigiosa Universidad Nacional Toribio Rodríguez de Mendoza, la cual abrió sus puertas a jóvenes amazonenses, preparándonos para un futuro competitivo y formándonos como personas de bien.

AUTORIDADES UNIVERSITARIAS

Dr. Policarpio Chauca Valqui

Rector

Dr. Miguel Ángel Barrena Gurbillón

Vicerrector Académico

Dra. Flor Teresa García Huamán

Vicerrectora de Investigación

Dr. Edwin Gonzales Paco

Decano de la Facultad de Ciencias de la Salud

Mg. Carla María Ordinola Ramirez

Directora de la Escuela Profesional de Tecnología Médica

VISTO BUENO DEL ASESOR

Yo, Franz Tito Coronel Zubiate, identificado con DNI N° 40402618, con domicilio legal Jr. Dos de Mayo #624 de esta ciudad de Chachapoyas, Magister en Gestión Pública, N°485 de Colegio de Odontólogos del Perú, actual docente asociado en la Universidad Nacional Toribio Rodriguez de Mendoza de Amazonas, doy Visto Bueno al presente trabajo de investigación: Caracteristicas ecográficas de la colecistitis, elaborado por el estudiante de Tecnologia Médica Edin Linares Tarrillo, para obtener el grado académico de Bachiller en Tecnologia Médica: por lo tanto.

Para mayor constancia firmo el presente.

Chachapoyas 26 de setiembre del 2019.

Mg. Franz Tito Coronel Zubiate

DNI: 40402618

JURADO EVALUADOR

Dra. Sonia Tejada Muñoz

Presidente

Lic. Sonia Huyhua Gutiérrez

Secretario

Lic. Fany Amaya Chunga

Vocal

h

UNIVERSIDAD NACIONAL TORIBIO RODRÍGUEZ DE MENDOZA DE AMAZONAS

Secretaría General
OFICINA DE GRADOS Y TÍTULOS

ANEXO 1-G

DECLARACIÓN JURADA DE NO PLAGIO DE TRABAJO DE INVESTIGACIÓN

Yo Edin Linares Tarrillo

identificado con DNI N° 70565291 estudiante de la Escuela Profesional de Tecnología Médica - Radiología

de la Facultad de Ciencias de la Salud

de la Universidad Nacional Toribio Rodríguez de Mendoza de Amazonas.

DECLARO BAJO JURAMENTO QUE:

1. Soy autor del trabajo de investigación titulado: Características ecográfica de la Colecistitis

que presento para obtener el Grado Académico de Bachiller en Tecnología Médica - Radiología

2. El Trabajo de Investigación no ha sido plagiado ni total ni parcialmente, y para su realización se han respetado las normas internacionales de citas y referencias para las fuentes consultadas.
3. El Trabajo de Investigación presentado no atenta contra derechos de terceros.
4. El Trabajo de Investigación presentado no ha sido publicado ni presentado anteriormente para obtener algún grado académico previo o título profesional.
5. La información presentada es real y no ha sido falsificada, ni duplicada, ni copiada.

Por lo expuesto, mediante la presente asumo toda responsabilidad que pudiera derivarse por la autoría, originalidad y veracidad del contenido del Trabajo de Investigación, así como por los derechos sobre la obra y/o invención presentada. Asimismo, por la presente me comprometo a asumir además todas las cargas pecuniarias que pudieran derivarse para la UNTRM en favor de terceros por motivo de acciones, reclamaciones o conflictos derivados del incumplimiento de lo declarado o las que encontraren causa en el contenido del Trabajo de Investigación.

De identificarse fraude, piratería, plagio, falsificación o que el Trabajo de Investigación haya sido publicado anteriormente; asumo las consecuencias y sanciones civiles y penales que de mi acción se deriven.

Chachapoyas, 10 de octubre de 2019

Firma del(a) aspirante

ÍNDICE GENERAL

DEDICATORIA iii
AGRADECIMIENTO iv
AUTORIDADES UNIVERSITARIAS v
VISTO BUENO DEL ASESOR vi
JURADO EVALUADOR vii
DECLARACION JURADA DE NO PLAGIO DE TRABAJO DE INVESTIGACION viii
ÍNDICE ix
RESUMEN x
ABSTRACT xi
I. INTRODUCCIÓN 12
II. CUERPO DEL TRABAJO DE INVESTIGACIÓN 14
III. CONCLUSIONES 20
IV. REFERENCIAS BIBLIOGRÁFICAS. 21
ANEXOS 23

RESUMEN

En el presente trabajo de investigación “características ecográficas de la colecistitis”, afectan a una proporción importante de la población mundial, siendo muy común en el país. Sabemos que la ecografía abdominal es el principal estudio de imagen en la evaluación de patología biliar, por su sencillez, reproductibilidad y bajo costo; aunque posee la dificultad de ser operador dependiente. Por otro lado, si bien el ultrasonido es muy sensible para la detección de patologías biliares, el juicio clínico es más importante que los hallazgos por ecografía. En ese sentido se planteó describir las características ecográficas de la colecistitis agudas y crónicas, litiásicas o alitiásicas. Se encontró que la mayoría de autores coinciden en que las características ecográficas de la colecistitis son pared engrosada mayor de 3 mm con o sin cálculos, el engrosamiento de la pared con imagen de doble contorno, el signo de Murphy ultrasonográfico con la presión del transductor, la presencia de barro biliar o liquido pericolecístico. Se concluye que la ecografía abdominal tiene una alta sensibilidad para detectar características imagenológicas de patologías biliares, por lo que se recomienda realizarla en los establecimientos de salud.

Palabras claves: vesícula billar, colecistitis, ultrasonido.

ABSTRACT

In the present research paper "ultrasound characteristics of cholecystitis", they affect a significant proportion of the world's population, being very common in the country. We know that abdominal ultrasound is the main imaging study in the evaluation of billiard pathology, due to its simplicity, reproducibility and low cost; although it has the difficulty of being a dependent operator. On the other hand, although ultrasound is very sensitive for the detection of biliary pathologies, clinical judgment is more important than ultrasound findings. In that sense, it was proposed to describe the ultrasound characteristics of acute and chronic cholecystitis, lithiasic or alitiasic. It was found that most authors agree that the sonographic characteristics of cholecystitis are thickened wall larger than 3 mm with or without stones, the thickening of the wall with a double contour image, the ultrasound Murphy's sign with the transducer pressure, the presence of bile mud or pericolecistic fluid. It is concluded that abdominal ultrasound has a high sensitivity to detect imaging characteristics of biliary pathologies, so it is recommended to perform it in health facilities.

Keywords: billiard vesicle, cholecystitis, ultrasound.

I. INTRODUCCIÓN

Las patologías de la vesícula biliar afectan a una proporción importante de la población mundial, siendo la más habitual la colecistitis aguda (80 – 90% de los casos) (Motta y Rodríguez, 2010).

La colecistitis es una patología de índole quirúrgica con alta prevalencia en los países en vías de desarrollo (Rosas, Carreño y Ramírez, 2011).

Por otra parte, más del 95% de las enfermedades biliares son atribuibles a cálculos biliares (Motta y Rodríguez, 2010), por lo que la litiasis vesicular es uno de los principales diagnósticos asociados a colecistitis aguda o crónica en la consulta externa y emergencia de los establecimientos de salud del país. A su vez, el 5-10% restante presenta una colecistitis sin litiasis y menos del 1% de colecistitis resultan de tumores del conducto cístico (Zárate, Álvarez, King y Torrealba, 2012).

La colecistitis aguda se define como la inflamación aguda de la pared de la vesícula biliar (Arias, Albornoz, Roque y Pasarín, 2017; Gargallo, Aranguren y Simón, 2011).

La litiasis biliar es la causa más frecuente de colecistitis aguda (90%) (Gargallo, Aranguren y Simón, 2011).

Así en América Latina entre el 5 y el 15% de los habitantes presenta litiasis vesicular (Machain, Yamanaka, López, Martínez y Gonzales, 2017).

El diagnóstico se basa en la clínica, estudios de laboratorio e imagenológicos. La clínica de la colecistitis aguda se caracteriza por dolor abdominal del cuadrante superior derecho, anorexia, náuseas, vómitos y fiebre (Zárate, Álvarez, King y Torrealba, 2012).

Para la detección se recomienda la historia clínica, la exploración y el uso de estudios de laboratorio e imagenología, sin embargo, entre los medios de detección destacan la ecografía con alta sensibilidad y especificidad además de la Tomografía Axial Computarizada (Rosas, Carreño y Ramírez, 2011).

La ecografía abdominal es el método de elección para el diagnóstico de patología vesicular (Ramos et al., 2019) y de la vía biliar (Motta y Rodríguez, 2010), por su sencillez, reproductibilidad y bajo costo (Braghetto, 2011).

Si bien el ultrasonido es muy sensible para la detección de patologías biliares, el juicio clínico es más importante que los hallazgos por ecografía.

Por otro lado, al efectuar una amplia búsqueda bibliográfica, es sorprendente que en nuestro contexto regional no existan reportes o trabajos de investigación de esta entidad patológica con nuestra población, y solamente se evidencien casos nacionales e internacionales.

Por lo anteriormente expuesto, el estudio sirve para reforzar los conocimientos que tienen los profesionales de la salud sobre los hallazgos ecográficos más frecuentes de la patología inflamatoria de la vesícula biliar, que pasan a veces desapercibidos o no son evaluados correctamente por quienes realizan estos exámenes ecográficos, en los diversos establecimientos de salud de la región Amazonas.

Este estudio representa uno de los primeros de su género en la Escuela de Tecnología Médica en la especialidad de Radiología de Facultad de Ciencias de la Salud en la Universidad Nacional Toribio Rodríguez de Mendoza de Amazonas por lo que tiene un valor institucional importante.

En ese sentido, el objetivo de este trabajo fue describir las características ecográficas de la colecistitis agudas o crónicas, litiásicas o alitiásicas mediante resultados de una exhaustiva revisión bibliográfica de libros y revistas científicas indixadas en scopus, web of science, scielo y latíndex.

II. CUERPO DEL TRABAJO DE INVESTIGACIÓN

El concepto de enfermedad vesicular, indica cambios funcionales y/o morfológicos (inflamación o fibrosis) en la vesícula biliar, secundarios al desarrollo de bilis con capacidad para formar cálculos (bilis litogénica) y/o asociados a la presencia de litiasis vesicular propiamente tal (Harris, Chateau y Miquel, 2007).

La colecistitis aguda es la afección característica de las vías biliares y constituye la complicación más frecuente de la colecistitis crónica; dada la versatilidad de sus síntomas, precedidos por el dolor, es considerada el principal factor causal de abdomen agudo" (Musle, Cosneros, Bolaños, Dosouto y Rosales, 2011).

En 95 % de los casos ocurre como consecuencia de litiasis y en 5 % obedece a otras causas menos frecuentes, las llamadas colecistitis agudas alitiásicas" (Musle, Cisneros, Bolaños, Dosouto y Rosales, 2011).

La tasa de mortalidad es del 10%, mayor en las formas alitiásicas, en pacientes de 75 o más años y en presencia de ciertas comorbilidades (Gargallo, Aranguren y Simón, 2011).

La litiasis vesicular es una importante causa de morbilidad en el mundo. La prevalencia de esta enfermedad varía de acuerdo con la región en la que se estudie. La frecuencia es mayor en países occidentales y más baja en países orientales y en África (Machain, Yamanaka, López, Martínez y Gonzales, 2017).

En general, la prevalencia de litiasis en la mujer varía de 5% a 20% entre los 20 y 55 años de edad y en las mayores de 50 años desde 25% a 30%. La prevalencia en hombres es la mitad que en las mujeres para las mismas edades (García, 2009).

La litiasis biliar es la formación de concentraciones sólidas en la vesícula o la vía biliar a consecuencia de alteraciones en la composición de la bilis y la motilidad de la vesícula (Sánchez, 2016, 12)

Cuando la secreción biliar se estanca en la vesícula biliar, se produce la cristalización y precipitación de colesterol, sales biliares, lecitina o pigmentos, aparecen los cálculos biliares (Almora, Arteaga, Plaza, Prieto y Hernández, 2012).

Los cálculos biliares se clasifican en a) cálculos de colesterol, b) cálculos de pigmento negro formados de bilirrubinato cálcico, c) cálculos de pigmento marrón y d) cálculos mixtos de calcio y sales de bilirrubinato (Almora, Arteaga, Plaza, Prieto y Hernández, 2012).

Los cálculos más frecuentes en los habitantes de los países occidentales son los de colesterol o mixtos (75%) (Díaz y García, 2013).

La litiasis biliar en niños ha sido descrita como una entidad poco frecuente y clásicamente asociada a enfermedades hemolíticas, nutrición parenteral, malformaciones congénitas de la vía biliar y obesidad (Harris, Chateau y Miquel, 2007).

La colecistitis crónica es la inflamación aguda de la vesícula biliar, provocada en el 90% de los casos por la obstrucción del conducto cístico por un lito (Pérez y Ocaña, 2018).

Dentro de los factores de riesgo se reportan edad, sexo femenino, obesidad, nutrición parenteral, pérdida de peso, descenso de HDL, aumento de triglicéridos, multiparidad y anticonceptivos orales (Pérez y Ocaña, 2018), diabetes mellitus, cirrosis hepática, dietas ricas en grasa y pobre en fibra vegetal, frecuente en latinoamericanos y raza india, alcoholismo crónico, operaciones gástricas (Almora, Arteaga, Plaza, Prieto y Hernández, 2012).

El síntoma principal es el dolor abdominal agudo en el hipocondrio derecho, mayor de 5 horas, irradiado hacia la espalda y que se acompaña de náuseas, vómito y fiebre de 37,5 a 39°C (Pérez y Ocaña, 2018) a menudo referido como cólico biliar (García, 2009), y abdomen agudo cuando el paciente presenta necrosis y peritonitis (Blas, Montoya y Gaytan, 2014).

Las complicaciones más frecuentes de la colecistitis aguda son: empiema vesicular, gangrena vesicular, perforación vesicular, plastrón vesicular, absceso subfrénico, pancreatitis aguda, íleo biliar, fístula biliar externa, fístula biliar Interna, colangitis obstructiva aguda supurada (Quevedo, 2007). Entre las complicaciones de la litiasis vesicular se encuentran: colecistitis aguda, hidrocolecisto, piocolecisto, colangitis y pancreatitis coledociana (Almora, Arteaga, Plaza, Prieto y Hernández, 2012).

Es importante hacer el diagnóstico diferencial con otras enfermedades como úlcera péptica, dolor torácico, reflujo gastroesofágico, dispepsia no ulcerosa, colon irritable y hepatitis (Almora, Arteaga, Plaza, Prieto y Hernández, 2012).

Actualmente existen diversos estudios que evidencian que la mayoría de individuos con litiasis biliar son asintomáticos y que la probabilidad de desarrollar dolor varía de 5% en los dos primeros años y de 25% a los diez años, mientras que la tasa de complicaciones es 3% (Blas, Montoya y Gaytan, 2014).

El signo de Murphy en un hallazgo relativamente específico de las colecistitis agudas, durante la palpación en la región subcostal derecha se genera dolor; se reconoce al acercar la mano del examinador a la vesícula inflamada (Díaz y García, 2013).

Hasta en un 20% de los casos puede apreciarse ictericia, con bilirrubina menor a 4 mg/dl (Gargallo, Aranguren y Simón, 2011). La ictericia se presenta cuando un cálculo impacta en vía biliar con obstrucción frecuentemente parcial (Llatas, Hurtado y Frisancho, 2011).

El primer método por imágenes es la ecografía abdominal (Ramos et al., 2019). La ecografía detecta la colelitiasis en aproximadamente el 98% de los pacientes. Pero hay que considerar que este procedimiento es operador dependiente, es decir, depende de la experiencia, la destreza y la habilidad del ecografista (Musle, Cosneros, Bolaños, Dosouto y Rosales). Asimismo, que dentro de las limitaciones para realizar la ecografía figuran la obesidad, la superposición de panículo adiposo, resta precisión al examen (Musle, Cosneros, Bolaños, Dosouto y Rosales, 2011).

La colecistitis litiásica aguda es diagnosticada por vesícula distendida con bilis muy ecorrefringente y cálculos en su interior (Quevedo, 2007), engrosamiento de la pared vesicular (5 mm o más), el líquido pericolecístico o sensibilidad directa cuando el transductor del ecógrafo es empujado contra la vesícula biliar (signo de Murphy ecográfico) (Sánchez, 2016, p. 15).

En la ecografía los cálculos se muestran como áreas hiperecogénicas que se acompañan de una sombra acústica posterior y se desplazan con los cambios de movimientos del paciente (Almora, Arteaga, Plaza, Prieto y Hernández, 2012). Los cálculos pueden ser únicos o múltiples, grandes y pequeños (Almora, Arteaga, Plaza, Prieto y Hernández, 2012).

Con la ecografía es factible identificar cálculos biliares de hasta 2 milimetros de diámetro (Bocanegra y Córdova, 2013). Los cálculos mayores de 3 mm presentan acústica posterior (Blas, Montoya y Gaytán, 2014).

Solo un 15 a 20% de los cálculos son radiopacos y pueden detectarse con radiografía simple (Almora, Arteaga, Plaza, Prieto y Hernández, 2012).

La sensibilidad de ecografía para el diagnóstico de colelitiasis es de un 95-97% y especificidad 99% (Almora, Arteaga, Plaza, Prieto y Hernández, 2012). Los falsos negativos aparecen en cálculos muy pequeños o cuando existe una colecistitis crónica escleroatrófica con una pared vesicular engrosada e irregular asociada a poca cantidad de bilis o están situados en el cístico (Almora, Arteaga, Plaza, Prieto y Hernández, 2012).

Las pruebas de laboratorio que se deben solicitar son las siguientes: hemograma, bioquímica básica, sedimento de orina, amilasemia, amilasuria, test de gestación (Díaz y García, 2013).

Existen otros métodos de diagnóstico por imagen para la litiasis biliar como la ecografía endoscópica, radiografía simple de abdomen, la tomografía axial computarizada (TAC) (Almora, Arteaga, Plaza, Prieto y Hernández, 2012), la resonancia magnética nuclear (RMN) o la colangio pancreatografía retrógrada endoscópica (CPRE), etc. pero son muy costosos o muy invasivos; por lo que la ecografía abdominal sigue siendo el Gold Standart para el diagnóstico precoz de litiasis vesicular, aunque posee la dificultad de ser operador dependiente (Machain, Yamanaka, López, Martínez y Gonzales, 2017).

La ecografía tiene una sensibilidad y especificidad del 88% y el 80% respectivamente, y un valor predictivo positivo del 92%, por lo que resulta suficiente para confirmar el diagnóstico en la mayoría de los casos (Gargallo, Aranguren y Simón, 2011).

La tasa de errores en el diagnóstico de la litiasis vesicular se calcula cercana al 3%. En caso de duda diagnóstica es conveniente repetir la exploración pasada veinticuatro horas, con el paciente en ayunas (Motta y Rodríguez, 2010).

La radiografía simple de abdomen puede evidenciar litiasis biliar cuando son radioopacas (el 20% de los casos) y gas intramural/intraluminal en las colecistitis agudas enfisematosas (Gargallo, Aranguren y Simón, 2011).

También es útil Gammagrafía de las vías biliares con derivados del ácido iminodiacético marcados con 99mTc, para el diagnóstico de colecistitis aguda, aunque no suele realizarse de forma habitual (Díaz y García, 2013).

Basados en la clasificación ecográfica propuesta en 1997, se divide en: a) Tipo I (colelitiasis o colecistitis crónica): Lumen visible, pared delgada menor o igual a 2 mm, cálculos visibles; b) Tipo II (Colecistitis aguda litiásica): Vesícula distendida, lumen visible, cálculos visibles y pared engrosada mayor de 3 mm; y c) Tipo III (Vesícula escleroatrófica): Lumen no visible, pared de grosor indeterminado, uno o más cálculos con sombra acústica (Braghetto et al., 2011).

El manejo de la colecistitis aguda requiere de ingreso hospitalario, reposo en cama, dieta absoluta, fluidoterapia, antibioticoterapia, analgesia y antiinflamatorios no esteroideos (Pérez y Ocaña, 2018).

La colecistectomía es el tratamiento de elección de la colelitiasis sintomática (Pérez y Ocaña, 2018) puesto que elimina la litiasis y evita la recurrencia (Díaz y García, 2013), siendo la cirugía laparoscópica la vía de abordaje de elección (Braghetto et al., 2011).

Se señala que la vesícula biliar de tamaño normal mide de 7-11 cm de longitud y de 1.5-4 cm de diámetro, por lo que dimensiones mayores debe considerarse la posibilidad de un proceso inflamatorio u obstructivo de la vesícula y/o de la vía biliar; así como también un espesor mayor de 3 mm de la pared vesicular o el engrosamiento de la pared con imagen de doble contorno (Motta y Rodríguez, 2010).

Los conductos biliares intrahepáticos tienen un diámetro de 1 a 2 mm y no suelen visualizarse. En la dilatación de conductos intrahepáticos se observan estructuras tubulares de baja ecogenicidad paralelas a las ramificaciones de la vena porta, lo que produce el signo de “demasiados tubos” (Motta y Rodríguez, 2010).

El colédoco normal tiene un diámetro de 4 – 5 mm por lo que una medición mayor indica dilatación ductal (Motta y Rodríguez, 2010).

Por otro lado, el signo más constante en la colecistitis aguda es el dolor que en la zona supravesicular se desencadena con la presión del transductor, signo de *Murphy ultrasonográfico*. (Motta y Rodríguez, 2010).

Cuando la colecistitis aguda es purulenta, aparece la bilis con una ecogenicidad sólida o sólida-líquida. La perforación de la pared de la vesícula origina abscesos pericolecísticos, que se visualizan como bandas hipoecogénicas entre el parénquima hepático y la pared vesicular (Motta y Rodríguez, 2010).

El diagnóstico por ultrasonido de la litiasis biliar se basa en 3 criterios:1) Los cálculos aparecen como imágenes ecogénicas, que pueden no dejar sombra acústica, 2) asociados a sombra acústica y 3) la movilidad de los cálculos flotantes puede demostrarse al movilizar al paciente de la posición de supino a la de decúbito lateral izquierdo (Motta y Rodríguez, 2010).

Otros hallazgos ecográficos de colecistitis son: colecciones líquidas pericolecisticas, presencia de barro biliar (Gargallo, Aranguren y Simón, 2011) que se observa como ecos depositados en la parte más declive de la vesícula biliar que no producen sombra acústica posterior (Motta y Rodríguez, 2010).

Diversos investigadores coinciden en que las características ecográficas de las colecistitis agudas descritas en las revisiones sistemáticas y textos corresponden a los hallazgos encontrados en la práctica clínica.

Así un estudio de reporte de casos realizado por Arcana y Frisancho en Lima, mostró que en la ecografía abdominal resaltaba la vesícula biliar de 83x35mm, pared de 9mm sin litiasis en su luz, edema peri portal, páncreas con incremento de su volumen, con líquido libre peripancreatico y perivesicular con volumen de 430cc. siendo consistente con colecistitis aguda y pancreatitis aguda.

En un estudio de casos clínicos realizado por Bolívar, Cázares , Fierro y Morales en 2019 mostró datos sugestivos de colecistitis aguda por ultrasonido como vesícula biliar aumentada de tamaño, pared engrosada y lodo biliar en su interior, vías biliares sin dilatación y sin evidencia de líquido libre en espacio de Morrison

III. CONCLUSIONES

- La mayoría de autores coinciden en que las características ecográficas de la colecistitis son pared engrosada mayor de 3 mm con o sin cálculos, por lo que es necesario realizar el ultrasonido abdominal a todo paciente que acuda al establecimiento de salud con síntomas o factores de riesgo a fin de evitar las complicaciones que pueda producir.
- La ecografía abdominal tiene una alta sensibilidad para detectar características imageneológicas de patologías biliares, por lo que se recomienda realizarla en los establecimientos de salud.

IV. REFERENCIAS BIBLIOGRÁFICAS.

Almora, C., Arteaga, Y., Plaza, T., Prieto, Y. y Hernández, Z. (2012). Diagnóstico clínico y epidemiológico de la litiasis. Revisión bibliográfica. *Rev Ciencias Médicas*. 16(1), 200-214.

Arcana, R. y Frisancho, O. (2019). Pancreatitis y colecistitis alitiásica agudas asociadas a hepatitis viral A. Rev. Gastroenterol. Perú. 31(2), 178-182.

Blas, R., Montoya, J. y Gaytan, O. (2014). Incidencia de enfermedad vesicular y sus complicaciones en pacientes sometidos a cirugía de obesidad en el CMN 20 de noviembre. Seguimiento a un año. *Asociación mexicana de cirugía laparoscópica*. 15(1-4), 30-34.

Bocanegra, R. y Córdova, M. (2013). Colecistectomía laparoscópica en el adulto mayor: complicaciones postoperatorias en mayores de 75 años en el Hospital Nacional Cayetano Heredia, Lima, Perú, del 2007 - 2011. *Rev Gastroenterol Perú*. 33(2), 113-120.

Bolívar, A., Cázares, M., Fierro, R. y Morales, C. (2019). Colecistitis hemorrágica: reporte de caso y revisión de la literatura. Rev. cir. 71(1), 70-74.

Braghetto, I. et al. (2011). Correlación ecográfica laparoscópica en colecistitis crónica aguda. Validación 10 años después. *Rev Chilena de Cirugía*. 63(2), 170-177.

Díaz, S. y García, M. (2013). Litiasis biliar. A propósito de un caso. *AMF*. 9(3),152-156

García, O. (2009). Tratamiento actual de la vesícula biliar. *Revista Cubana Cir.* 49(2).

Gargallo, C., Aranguren, F. y Simón, M. (2011). Colecistitis aguda. GH Continuada. 10 (1), 47-52.

Harris, P., Chateau, B. y Miquel, J. (2007). Litiasis biliar pediátrica en una población de alta prevalencia. *Rev Chil Pediatr.* 78 (5), 511-518.

Jerusalén, C. y Simón, M. (s.f,). Cálculos biliares y sus complicaciones. 667-682.

Llatas, J., Hurtado, Y. y Frisancho, O. (2011). Coledocolitiasis en el Hospital Edgardo Rebagliati Martins (2010-2011): Incidencia, Factores de Riesgo, Aspectos Diagnósticos y Terapéuticos. *Rev. Gastroenterol*.31(4), 324-329.

Machain, G., Yamanaka, W., López, G., Martínez, M. y Gonzales, M. (2017). Prevalencia de litiasis biliar en personas concurrentes al hospital de clínicas. *Cir Parag*. 41(2), 21-24.

Motta, G. y Rodríguez, C. (2010). Abordaje diagnóstico por imagen en patología benigna de la vesícula y vías biliares. *Asociación Mexicana de Cirugía Endoscópica, A.C.* 11(2), 71-79.

Musle, M., Cisneros, C., Bolaños, S., Dosouto, V. y Rosales, Y. (2011). Parámetros ecográficos de la vesícula biliar en pacientes con colecistitis aguda. *MEDISAN*. 15(8),1091-1097.

Pérez, M. y Ocaña, J. (2018). Colecistitis crónica litiásica agudizada: Una consulta frecuente en la guardia médica. *Revista de la Facultad de Medicina de la UNAM*. 61(4), 35-37.

Quevedo, L. (2007). Complicaciones de la colecistitis aguda: diagnóstico y tratamiento. *Rev Cubana Cir*. 46(2).

Ramos et al. (2019). Colecistitis gangrenosa complicada con hemobilia. *Acta Médica del Centro*. 13(2), 275-283.

Sánchez, J. (2016). Litiasis biliar. *Revista Médica Sinergia*. 1(1), 12-15.

Zárate, A., Álvarez, M., King, I. y Torrealba, A. (2012). Colecistitis aguda.

ANEXOS

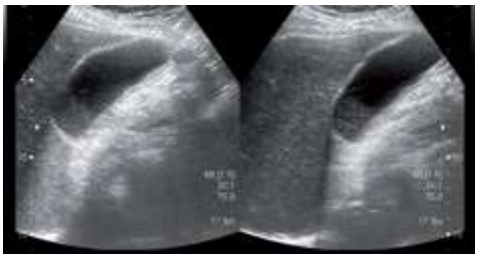

Figura 1. Vesícula con barro biliar y líquido perivesicular

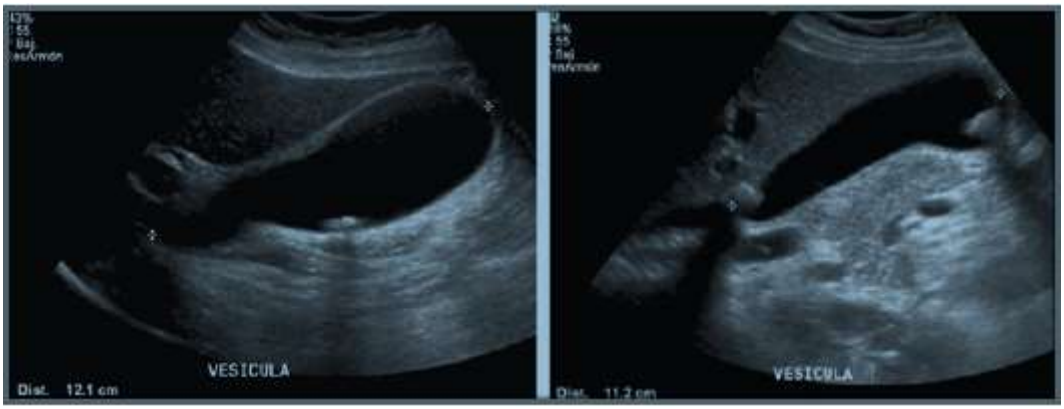

Figura 2. Tipo I: Colecistitis crónica.

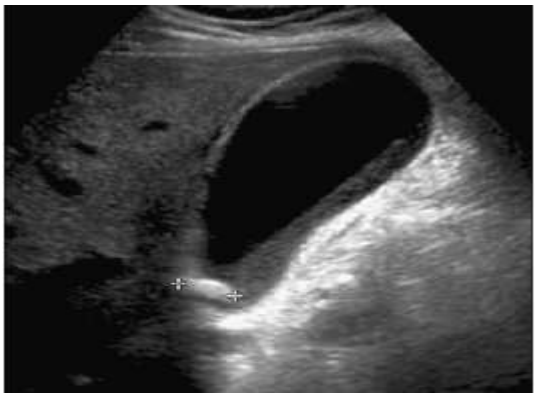

Figura 3. Tipo II: Colecistitis aguda.

Figura 4. Tipo III: Vesícula escleroatrófica.