

**UNIVERSIDAD NACIONAL
TORIBIO RODRÍGUEZ DE MENDOZA DE AMAZONAS**



**FACULTAD DE CIENCIAS DE LA SALUD
ESCUELA PROFESIONAL DE TECNOLOGIA MÉDICA**

**TESIS PARA OBTENER EL TÍTULO
PROFESIONAL DE LICENCIADA EN TECNOLOGIA
MÉDICA CON MENCIÓN EN RADIOLOGÍA**

**UTILIDAD DIAGNÓSTICA DE LA TOMOGRAFÍA
COMPUTARIZADA EN PATOLOGÍAS CEREBRALES EN
UNA CLÍNICA PRIVADA DE CHICLAYO, JULIO A
DICIEMBRE 2022**

Autora: Bach. Fany Yolanda Gonzales Arce.

Asesora: Dra. Carla Maria Ordinola Ramírez.

Registro:(.....)

CHACHAPOYAS – PERÚ

2024

DEDICATORIA

A dios por guiar mi camino y su amor infinito, por darme la luz en momentos de oscuridad y por darme la fuerza necesaria para afrontar todos los obstáculos.

Con mucho amor y orgullo a mi madre por ser mi guía mi consejera, y poder confiar en ella para salir adelante y cumplir mi meta de ser profesional.

AGRADECIMIENTO

Agradezco a mis padres por su sacrificio desde el primer momento de mis días, siempre fueron los padres que todo hijo quiere tener y gracias a ellos tengo el orgullo de estar a paso de ser profesional.

Agradezco al Lic. Wilmer Carrasco Gonzaga por su apoyo incondicional y todas sus enseñanzas en la Clínica del Pacífico S.A.

Agradezco a la Dra. Carla María Ordinola Ramírez, por ser la guía de este estudio, brindándome su apoyo y ayuda incondicional para poder realizar mi tesis.

Agradezco al Área de imágenes de la Clínica del Pacífico S. A por su apoyo incondicional, por permitirme realizar la investigación y brindándome todo lo necesario para realizar y culminar satisfactoriamente este estudio.

**AUTORIDADES DE LA UNIVERSIDAD NACIONAL TORIBIO RODRÍGUEZ
DE MENDOZA DE AMAZONAS**

Jorge Luis Maicelo Quintana. Ph.D.

Rector

Dr. Oscar Andrés Gamarra Torres.

Vicerrector Académico

Dra. María Nelly Luján Espinoza.

Vicerrectora De Investigación

Dr. Yshoner Antonio Silva Diaz.

DECANO DE LA FACULTAD DE CIENCIAS DE LA SALUD

VISTO BUENO DEL ASESOR DE LA TESIS



UNTRM

REGLAMENTO GENERAL
PARA EL OTORGAMIENTO DEL GRADO ACADÉMICO DE
BACHILLER, MAESTRO O DOCTOR Y DEL TÍTULO PROFESIONAL


ANEXO 3-L

VISTO BUENO DEL ASESOR DE TESIS PARA OBTENER EL TÍTULO PROFESIONAL

El que suscribe el presente, docente de la UNTRM ()/Profesional externo (), hace constar que ha asesorado la realización de la Tesis titulada Utilidad Diagnóstica de la Tomografía computarizada en patologías cerebrales en una clínica privada de Chiclayo, julio a diciembre 2022; del egresado Gonzales Arez Fany Yelanda de la Facultad de Ciencias de la Salud Escuela Profesional de Tecnología Médica con mención en Radiología de esta Casa Superior de Estudios.

El suscrito da el Visto Bueno a la Tesis mencionada, dándole pase para que sea sometida a la revisión por el Jurado Evaluador, comprometiéndose a supervisar el levantamiento de observaciones que formulen en Acta en conjunto, y estar presente en la sustentación.

Chachapoyas, 16 de Enero de 2024



Firma y nombre completo del Asesor

Dra. Carla Maria Ordinola Ramirez

JURADO EVALUADOR DE LA TESIS

(Resolución de decanato N° 370 -2024-UNTRM-VRAC/FACISA)



Mg. María del Carmen Rivas Coronel

PRESIDENTE



Mg. Carlos Alberto Farje Gallardo

SECRETARIO



Dr. Migdonio Epiquien Chancahuana

VOCAL

CONSTANCIA DE ORIGINALIDAD DE LA TESIS



UNTRM

REGLAMENTO GENERAL
PARA EL OTORGAMIENTO DEL GRADO ACADÉMICO DE
BACHILLER, MAESTRO O DOCTOR Y DEL TÍTULO PROFESIONAL

ANEXO 3-Q

CONSTANCIA DE ORIGINALIDAD DE LA TESIS PARA OBTENER EL TÍTULO PROFESIONAL

Los suscritos, miembros del Jurado Evaluador de la Tesis titulada:

Utilidad diagnóstica de la tomografía computarizada en patologías cerebrales en una
clínica privada de Chiclayo, julio a diciembre 2022

presentada por el estudiante ()/egresado (x) Fany Yalanda Gonzales Arce

de la Escuela Profesional de Tecnología Médica

con correo electrónico institucional 7431399892@untrm.edu.pe

después de revisar con el software Turnitin el contenido de la citada Tesis, acordamos:

a) La citada Tesis tiene 22 % de similitud, según el reporte del software Turnitin que se adjunta a la presente, el que es menor (<) / igual () al 25% de similitud que es el máximo permitido en la UNTRM.

b) La citada Tesis tiene _____ % de similitud, según el reporte del software Turnitin que se adjunta a la presente, el que es mayor al 25% de similitud que es el máximo permitido en la UNTRM, por lo que el aspirante debe revisar su Tesis para corregir la redacción de acuerdo al Informe Turnitin que se adjunta a la presente. Debe presentar al Presidente del Jurado Evaluador su Tesis corregida para nueva revisión con el software Turnitin.



Chachapoyas, 07 de Mayo del 2024


SECRETARIO


PRESIDENTE


VOCAL

OBSERVACIONES:

.....

.....

REPORTE DE SIMILITUD DEL SOFTWARE TURNITIN

Tesis Fany González

INFORME DE ORIGINALIDAD



FUENTES PRIMARIAS

1	repositorio.untrm.edu.pe Fuente de Internet	11%
2	moam.info Fuente de Internet	2%
3	hdl.handle.net Fuente de Internet	2%
4	repositorio.uss.edu.pe Fuente de Internet	2%
5	www.researchgate.net Fuente de Internet	1%
6	Submitted to College of Alameda Trabajo del estudiante	1%
7	www.revespcardiol.org Fuente de Internet	<1%
8	Submitted to Universidad Nacional del Centro del Peru Trabajo del estudiante	<1%
9	repositorio.uma.edu.pe Fuente de Internet	

Mg. María del Carmen Rivas Coronel

ACTA DE SUSTENTACIÓN DE LA TESIS



UNTRM

REGLAMENTO GENERAL
PARA EL OTORGAMIENTO DEL GRADO ACADÉMICO DE
BACHILLER, MAESTRO O DOCTOR Y DEL TÍTULO PROFESIONAL

ANEXO 3-5

ACTA DE SUSTENTACIÓN DE TESIS PARA OBTENER EL TÍTULO PROFESIONAL

En la ciudad de Chachapoyas, el día 17 de Mayo del año 2024, siendo las 12 horas, el aspirante: Fany Yolanda Gonzales Arce, asesorado por Dra. Carla María Ordinala Ramírez defiende en sesión pública presencial () / a distancia () la Tesis titulada: Utilidad diagnóstica de la Tomografía Computarizada en patologías cerebrales en una clínica privada de Chiclayo, julio a diciembre 2022, para obtener el Título Profesional de Licenciada en Tecnología Médica, a ser otorgado por la Universidad Nacional Toribio Rodríguez de Mendoza de Amazonas, ante el Jurado Evaluador, constituido por:

Presidente: Mg. María del Carmen Rivas Casonel

Secretario: Mg. Carlos Alberto Farje Gallardo

Vocal: Dr. Migdonio Espinoza Chanchahuanca



Procedió el aspirante a hacer la exposición de la Introducción, Material y métodos, Resultados, Discusión y Conclusiones, haciendo especial mención de sus aportaciones originales. Terminada la defensa de la Tesis presentada, los miembros del Jurado Evaluador pasaron a exponer su opinión sobre la misma, formulando cuantas cuestiones y objeciones consideraron oportunas, las cuales fueron contestadas por el aspirante.

Tras la intervención de los miembros del Jurado Evaluador y las oportunas respuestas del aspirante, el Presidente abre un turno de intervenciones para los presentes en el acto de sustentación, para que formulen las cuestiones u objeciones que consideren pertinentes.

Seguidamente, a puerta cerrada, el Jurado Evaluador determinó la calificación global concedida a la sustentación de la Tesis para obtener el Título Profesional, en términos de:

Aprobado () por Unanimidad () / Mayoría () Desaprobado ()

Otorgada la calificación, el Secretario del Jurado Evaluador lee la presente Acta en esta misma sesión pública. A continuación se levanta la sesión.

Siendo las 12:50 horas del mismo día y fecha, el Jurado Evaluador concluye el acto de sustentación de la Tesis para obtener el Título Profesional.

[Firma]
SECRETARIO

[Firma]
VOCAL

[Firma]
PRESIDENTE

OBSERVACIONES:

ÍNDICE

DEDICATORIA	ii
AGRADECIMIENTO	iii
AUTORIDADES DE LA UNIVERSIDAD NACIONAL TORIBIO RODRÍGUEZ DE MENDOZA DE AMAZONAS	iv
VISTO BUENO DEL ASESOR DE LA TESIS	v
JURADO EVALUADOR DE LA TESIS	vi
CONSTANCIA DE ORIGINAÑIDAD DE LA TESIS	vii
REPORTE DE TURNITIN.....	viii
ACTA DE SUSTENTACIÓN DE LA TESIS.....	ix
ÍNDICE.....	x
INDICE DE TABLAS	xi
INDICE DE FIGURAS	xii
RESUMEN	xiii
ABSTRACT.....	xiv
I. INTRODUCCIÓN.....	15
II. MATERIAL Y MÉTODOS	18
2.1. TIPO Y DISEÑO DE INVESTIGACIÓN.....	18
2.2. POBLACIÓN, MUESTRA Y MUESTREO	18
2.3. MÉTODOS DE INVESTIGACIÓN.....	20
2.4. TÉCNICAS E INSTRUMENTOS.....	20
2.5. PROCEDIMIENTO DE RECOLECCIÓN DE DATOS.....	21
2.6. ANÁLISIS DE DATOS.....	21
III. RESULTADOS	22
IV. DISCUSIÓN.....	26
V. CONCLUSIONES	29
VI. RECOMENDACIONES	30
VII. REFERENCIAS BIBLIOGRÁFICAS	31
ANEXOS.....	33

ÍNDICE DE TABLAS

Tabla 1	Pacientes atendidos por tomografía computarizada con diagnóstico positivo a patología por ACV.....	22
Tabla 2	Pacientes atendidos por tomografía con diagnóstico de patología hemorrágica	23
Tabla 3	Pacientes atendidos por tomografía con diagnóstico de patología no hemorrágica	24
Tabla 4	Reconstrucciones axiales.....	39
Tabla 5	Reconstrucciones coronales.....	40
Tabla 6	Reconstrucciones sagitales	41
Tabla 7	Edad de los pacientes con diagnóstico patológico.....	42
Tabla 8	Sexo de los pacientes con diagnóstico patológico	43

INDICE DE FIGURAS

Figura 1 Pacientes atendidos por tomografía computarizada con diagnóstico positivo a patología por ACV.....	36
Figura 2 Pacientes atendidos por tomografía con diagnóstico de patología hemorrágica	37
Figura 3 Pacientes atendidos por tomografía con diagnóstico de patología no hemorrágica.	38
Figura 4 Reconstrucciones axiales.....	39
Figura 5 Reconstrucciones coronales	40
Figura 6 Reconstrucciones sagitales	41
Figura 7 Edad de los pacientes con diagnóstico patológico	43
Figura 8 Sexo de los pacientes con diagnóstico patológico	44

RESUMEN

El estudio fue de carácter inductivo – deductivo, de tipo no experimental y de enfoque descriptivo, cuyo fin fue evaluar la utilidad de la tomografía axial computarizada para el diagnóstico de patologías cerebrales mediante reconstrucciones multiplanares en los pacientes que se presentaron al servicio de tomografía de la Clínica Privada del Pacífico entre los meses julio a diciembre del 2022. La muestra fue de 100 pacientes y la información fue recada en una ficha de análisis. Los datos fueron estudiados mediante métodos estadísticos de frecuencia, dando como resultado que del total de pacientes estudiados la utilidad diagnóstica de la tomografía computarizada frente a patologías cerebrales empleando reconstrucciones en plano axial fue del 99%, ya que en 99 de ellos se obtuvo un diagnóstico positivo de patología cerebral. En cuanto a las reconstrucciones en plano coronal y sagital, se obtuvo una utilidad diagnóstica de la tomografía de un 95% y respecto a la utilidad diagnóstica de la tomografía en accidentes cerebro vasculares se encontró que los más frecuentes fueron los no hemorrágicas con un 63.27% de casos y un total de accidentes cerebro vasculares del 49% de los pacientes analizados. Concluyendo así, que la utilidad de la tomografía computarizada en el diagnóstico de patologías cerebrales en nuestro estudio fue alta, siendo de más del 80%.

Palabras clave: Tomografía, patologías cerebrales, ACV.

ABSTRACT

The study was of an inductive-deductive and observational nature, whose purpose was to evaluate the usefulness of computed axial tomography for the diagnosis of brain pathologies through multiplanar reconstructions in patients who presented to the tomography service of the Clínica Privada del Pacífico from July to December 2022. The sample consisted of 100 patients and the information was collected in an analysis card. The data were studied by means of statistical frequency methods, resulting in 99% of the total number of patients studied, since 99 of them had a positive diagnosis of brain pathologies. As for the coronal and sagittal plane reconstructions, the diagnostic usefulness of the tomography was 95% and with respect to the diagnostic usefulness of the tomography in cerebrovascular accidents, it was found that the most frequent were non-hemorrhagic with 63.27% of cases and a total of 49% of cerebrovascular accidents in the patients analyzed. Thus concluding that the usefulness of computed tomography in the diagnosis of brain pathologies in our study was high, being more than 80%.

Keywords: CT scan, brain pathologies, stroke.

I. INTRODUCCIÓN

Con el paso del tiempo el hombre ha buscado la manera de poder dar solución a todas las enfermedades que lo afligen, por ello, ha sido indispensable que se lleve a cabo un diagnóstico efectivo y veraz que nos dé toda la seguridad que se ha reconocido la dolencia para así poder aplicar un tratamiento eficaz. A través de la tomografía computarizada con o sin contraste podremos observar y diferenciar las distintas patologías y resaltar las diversas regiones anatómicas del cerebro, con lo cual se podrá llegar a hallazgos importantes y tempranos para poder abordar de manera oportuna las patologías encontradas (Aros, 2023).

Una zona a examinar por la tomografía computarizada es el cerebro, el cual debido a diversos factores puede presentar alguna alteración que repercuta directamente en el bienestar de la persona se estima que anualmente se producen unos 17 millones de accidentes cerebro vasculares a nivel mundial, y en Perú se producen en promedio 12 mil de estos al año. Su utilidad diagnóstica se basa en cuán fiable y oportuna es su ayuda para poder detectar, por ejemplo, accidentes cerebro vasculares y otras patologías importantes que si se llegaran a diagnosticar tardíamente tendrían efectos devastadores e irreversibles en los pacientes que los presentasen (Huamaní, 2019).

El estudio tomográfico puede realizarse de diversas maneras según lo que se busque detectar, ya sea simple (sin un medio de contraste), con un medio de contraste yodado intravenoso o un medio de contraste oral, pues en lo que el contraste ayuda es a resaltar estructuras anatómicas que sin él no podrían ser visualizadas en la tomografía computarizada y así poder diagnosticar posibles patologías presentes en esos órganos específicos que han sido atenuados por el medio de contraste (Panta, 2022).

Entre las principales patologías que se pueden diagnosticar mediante una tomografía computarizada cerebral tenemos a los aneurismas, los cuales, según estudios, están presentes en el 2% de la población nacional, sin embargo, no es su presencia la que causa la muerte, sino su rotura, ya que producirá un sangrado en el parénquima cerebral que puede ocasionar graves y fatales problemas para el paciente. Para el diagnóstico de este tipo de patologías podremos utilizar una técnica tomográfica distinta, llamada angio tomografía, que con un uso de contraste

intravenoso en caudales de inyección altos nos permitirá resaltar en gran medida el marco arterial cerebral, dándonos así una mejor visión del posible aneurisma y su localización exacta (Vela, 2021).

Es muy importante que al poderse presentar estas condiciones se logre una identificación veloz y precisa de la dimensión, localización y grado de la patología que se esté ocasionando ya que así su abordaje será mejor, siendo así la tomografía un método diagnóstico que cumple con estas características, puesto que partiendo de diversos factores del equipo, ya sea velocidad de giro del tubo de rayos x o cantidad de detectores en el gantry, la velocidad de la adquisición será de segundos, contrario a lo que otros métodos diagnósticos como la resonancia, que si bien posee una calidad idónea, precisa de mucho más tiempo para realizar su escaneo (Aros, 2023).

El índice de detecciones de patologías cerebrales por tomografía es significativamente elevado, puesto que en estudios llevados a cabo en nuestro país en 150 pacientes hallaron malformaciones arterio venosas en el 78.5% de ellos, 76.9% de infartos cerebrales y 15.32% de aneurismas cerebrales; por la diversidad de enfermedades que se pueden presentar es muy importante saber qué abordaje se llevará a cabo, ya que un infarto cerebral no se puede detectar de manera óptima con un medio de contraste intravenoso, cosa que en el caso de un aneurisma cerebral sí lo necesita (Macuri, 2022).

En otro estudio realizado en el hospital María Auxiliadora de Lima para determinar la utilidad de la tomografía en detección de accidentes cerebro vasculares realizado en 63 pacientes asistidos en el servicio de imágenes se determinó que 86% de ellos eran positivos para enfermedad, más del 50% eran del sexo masculino y el 46% de ellos eran pacientes mayores a 60 años. Determinando que la tomografía computarizada fue la prueba con mayor índice de utilidad para el diagnóstico de accidentes cerebro vasculares.

Es sumamente importante realizar una tomografía computarizada en casos de pacientes que asisten por dolencias en la zona de la cabeza y saber qué técnica de estudio emplear para poder detectar la patología específica en sospecha y que posteriormente se pueda abordar óptimamente según lo que es médico determine (Crispin, 2021).

Por lo descrito anteriormente se formuló la siguiente interrogante: ¿Qué utilidad diagnóstica tiene la tomografía computarizada en la detección de patologías cerebrales en los estudios realizados a los pacientes atendidos en la Clínica del Pacífico S.A entre los meses de julio a diciembre del 2022? Esto, con el fin de evaluar la utilidad de la tomografía axial computarizada para el diagnóstico de patologías cerebrales mediante reconstrucciones multiplanares en los pacientes que se presentan al servicio de tomografía de la Clínica del Pacífico.

Por ende se formuló el siguiente objetivo general: Evaluar la utilidad de la tomografía axial computarizada para el diagnóstico de patologías cerebrales mediante reconstrucciones multiplanares en los pacientes que se presentaron al servicio de tomografía de la Clínica Privada del Pacífico entre los meses julio a diciembre del 2022, y los siguientes objetivos específicos: determinar la utilidad diagnóstica de la tomografía axial computarizada en patologías cerebrales por ACV en pacientes atendidos en la clínica del pacifico, identificar la utilidad diagnóstica de la tomografía axial computarizada en patologías cerebrales hemorrágicas en pacientes atendidos en la clínica del pacifico y explicar la utilidad diagnóstica de la tomografía axial computarizada en patologías cerebrales no hemorrágicas en pacientes atendidos en la clínica privada del pacifico.

Se buscó demostrar la utilidad de la tomografía axial computarizada para determinar patologías cerebrales mediante factores como, edad, sexo, y planos de corte realizados, axial, coronal y sagital en los pacientes atendidos en la Clínica del Pacífico S.A entre los meses de julio a diciembre del 2022, y así, dejar un precedente como resultado de la utilidad de la tomografía computarizada que pueda esclarecer su gran aporte y fiabilidad en la detección de las patologías cerebrales.

La relevancia de este estudio está enfocado en dar a conocer la utilidad de la tomografía computarizada mediante las reconstrucciones multiplanares y la clasificación según su tipo de patología, accidente cerebrovascular hemorrágico o no hemorrágico, hemorragia subaracnoidea o parenquimatosa, edad y sexo más frecuente, lo cual deja como antecedente cuál fue la utilidad diagnóstica de la tomografía en nuestro estudio y pueda fomentar en un futuro otras investigaciones similares.

II. MATERIAL Y MÉTODOS

2.1. TIPO Y DISEÑO DE INVESTIGACIÓN

El tipo de investigación es no experimental, porque se revisará las historias clínicas de los pacientes atendidos para recopilar la información en una ficha de análisis.

El diseño es descriptivo de enfoque cualitativo puesto que se recabará información en base a la observación de sucesos sucedidos durante un periodo determinado (Martinez, 2020).

2.2. POBLACIÓN, MUESTRA Y MUESTREO

POBLACIÓN

Está conformada por 256 historias clínicas de pacientes que se presentaron al servicio de Tomografía de la clínica privada del Pacifico - Chiclayo entre los meses de julio a diciembre del 2022.

Pacientes atendidos en el servicio de tomografía	Nº
Julio	42
Agosto	49
Setiembre	46
Octubre	36
Noviembre	38
Diciembre	45
Total	256

Fuente: Cuaderno de registro de pacientes del área de tomografía.

MUESTRA

Es preciso señalar que una muestra es una parte o porción que representa a un grupo poblacional. La muestra siempre debe estar enfocada en la selección de participantes que tengan relevancia para lo que queremos estudiar, para lo cual se pueden emplear fórmulas que delimiten nuestra muestra (Villanueva, 2019).

Al tener conocimiento del total de la población pasaremos a realizar la siguiente ecuación:

$$n = \frac{N * Z^2 * P * q}{e^2 * (N - 1) + Z^2 * P * q}$$

Donde:

N: Tamaño de Población: 256

E: Valor de error: 5

Z: Puntuación Z: 1.28 (Posee un valor de confianza del 90%)

p. Probabilidad de éxito: 0.5

q: Probabilidad de fracaso: 0.5

n: Tamaño de la muestra

Se pasa a reemplazar los valores:

$$n = \frac{256 * 1.28^2 * 0.5 * 0.5}{5^2 * (255) + 1.28^2 * 0.5 * 0.5}$$

n: 100

La muestra estará conformada por 100 historias clínicas de pacientes asistidos por tomografía computarizada cerebral en la Clínica Privada del Pacífico – Chiclayo que cumplen con los criterios de inclusión/exclusión (Medina, 2022).

MUESTREO

La muestra fue seleccionada de forma probabilística, utilizando el estadístico correspondiente a poblaciones finitas, teniendo en cuenta los siguientes criterios:

CRITERIOS DE INCLUSIÓN

- Historias clínicas de pacientes a los que se les realizó una tomografía cerebral en el área de tomografía de la Clínica Privada del Pacífico – Chiclayo.
- Historias clínicas de pacientes con diagnóstico positivo de patología cerebral.
- Historias clínicas de pacientes con registros e historias clínicas completas.
- Historias clínicas de pacientes atendidos por tomografía cerebral mayores de 18 años.

CRITERIOS DE EXCLUSIÓN

- Historias clínicas con datos incompletos.
- Estudios con resultados presuntivos de patología cerebral.
- Estudios que necesitan complementación.
- Historias clínicas de pacientes atendidos por tomografía cerebral menores de 18 años.

2.3. MÉTODOS DE INVESTIGACIÓN

Durante el proceso de investigación, se empleará el método Inductivo – deductivo, debido a que se realizará el cuestionamiento para llegar a conclusiones que yendo desde hechos específicos se puede llegar a resultados generales, permitiendo generar conclusiones o resultados. El método deductivo parte de hallazgos generales, para generar explicaciones particulares, es decir, parte del estudio de los principios o teorías que son válidas para emplearlas y obtener soluciones a casos que son específicos (Vasquez, 2017).

2.4. TÉCNICAS E INSTRUMENTOS

Se revisaron las historias clínicas de los pacientes atendidos clínica del pacífico y se utilizó una ficha de recolección de análisis para una toma sistemática de información.

Se solicitó el permiso correspondiente al director de la Clínica del Pacífico para poder ingresar a la base de datos de los pacientes atendidos en el servicio de tomografía en el periodo de julio a diciembre del 2022. De igual manera se solicitó permiso para acceder e ingresar al archivo clínico con el objetivo de recabar datos de pacientes que fueron sometidos a estudios tomográficos cerebrales y recolectar toda esta información; las historias clínicas fueron observadas ingresando al sistema PACS interno de la clínica del Pacífico y los datos fueron ordenados en la ficha de análisis. La data será almacenada en una base de datos en formulario Excel y cada paciente fue clasificado con un valor numérico para una mayor confidencialidad de su identidad. Solo la investigadora podrá tener acceso a esta información.

2.5. PROCEDIMIENTO DE RECOLECCIÓN DE DATOS

Para el estudio se realizó los siguientes pasos:

- Se envió una solicitud dirigida al decano de la facultad de Ciencias de la Salud para solicitar el permiso correspondiente para la realización del proyecto de investigación.
- Se efectuó la recolección de los datos de los pacientes y de los resultados de los exámenes presente en sus historias clínicas, en la ficha de análisis.

2.6. ANÁLISIS DE DATOS

La información final se procesará en el paquete estadístico SPSS Statistics 26 y Excel última versión. Se utilizaron mediciones descriptivas como proporciones y promedios para establecer los porcentajes de la data recopilada según las variables de patología por ACV, patología cerebral hemorrágica y patología cerebral no hemorrágica. Los resultados se presentarán en tablas y figuras.

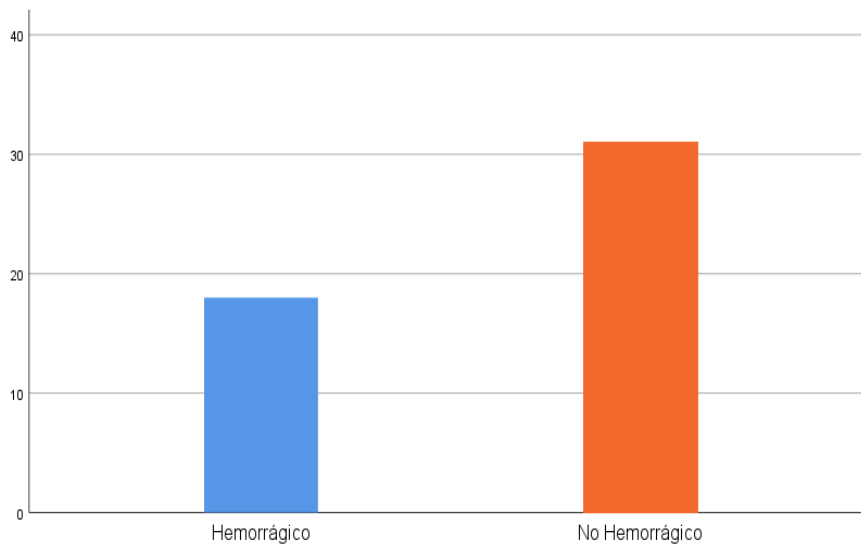
III. RESULTADOS

Tabla 1

Pacientes atendidos por tomografía computarizada con diagnóstico positivo a patología por ACV

	N	%
ACV	49	49%
Total	100	100%

Utilidad diagnóstica en patologías por ACV	N	%
No hemorrágico	36	63.27%
Hemorrágico	18	36.73%
Total	49	100%



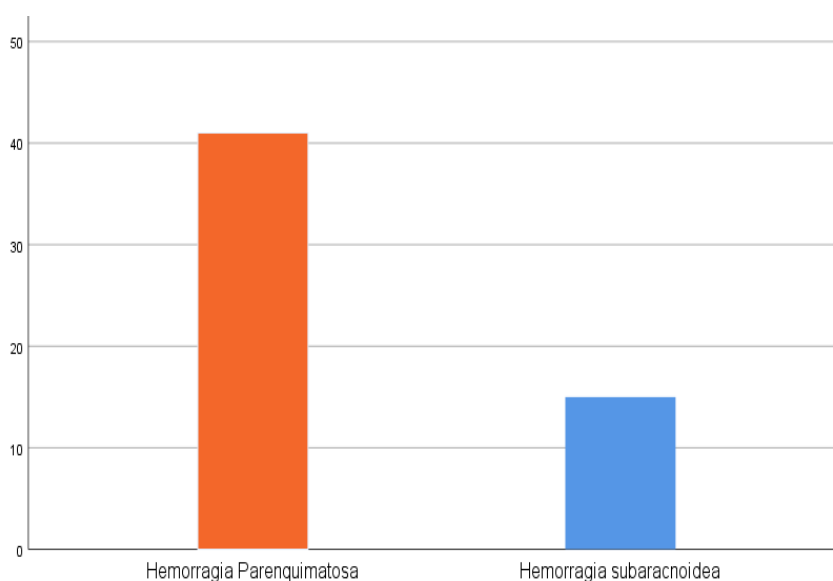
Nota. Respecto a la utilidad diagnóstica de la tomografía en patologías hemorrágicas se obtuvo que el tipo más encontrado fueron las hemorragias parenquimatosas en un 73.21% de casos, presentándose en el 56% de pacientes analizados.

Tabla 2

Pacientes atendidos por tomografía con diagnóstico de patología hemorrágica

Utilidad diagnóstica en patologías hemorrágicas	N	%
Hemorragia parenquimatosa	41	73.21%
Hemorragia subaracnoidea	15	26.79%
Total	56	100%

	N	%
Patologías hemorrágicas	56	56%
Total	100	100%

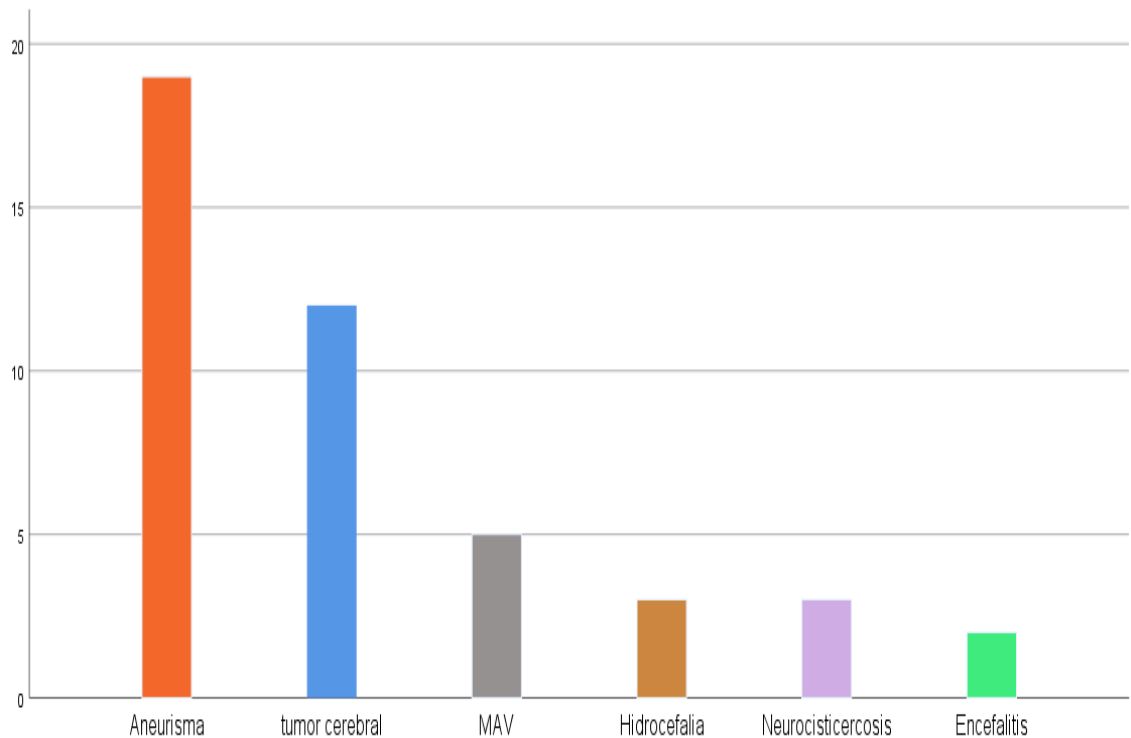


Nota. Respecto a la utilidad diagnóstica de la tomografía en patologías hemorrágicas se obtuvo que el tipo más encontrado fueron las hemorragias parenquimatosas en un 73.21% de casos, presentándose en el 56% de pacientes analizados.

Tabla 3*Pacientes atendidos por tomografía con diagnóstico de patología no hemorrágica*

Utilidad diagnóstica en patologías no hemorrágicas	N	%
aneurisma	19	43.18%
Tumor cerebral	12	27.27%
MAV	5	11.36%
hidrocefalia	3	6.82%
neurocisticercosis	3	6.82%
encefalitis	2	4.55%
Total	44	100%

	N	%
Patologías No hemorrágicas	44	44%
Total	100	100%



Nota. Con respecto a la utilidad diagnóstica de la tomografía en patologías no hemorrágicas se obtuvo que la más diagnosticada fue el aneurisma en un 43.18% del total de patologías no hemorrágicas y estas se presentaron en el 44% de la totalidad de pacientes analizados.

- **Análisis de resultados:** de acuerdo a las respuestas obtenidas sobre la utilidad diagnóstica de la tomografía en accidentes cerebro vasculares se encontró que los más frecuentes fueron los no hemorrágicas con un 63.27% de casos y un total de accidentes cerebro vasculares del 49% de los pacientes analizados, para patologías hemorrágicas se logró obtener que el tipo más encontrado fue la hemorragia parenquimatosa en un 73.21% de casos, presentándose en el 56% de pacientes estudiados y para las patologías cerebrales no hemorrágicas se obtuvo que la más diagnosticada fue el aneurisma cerebral en un 43.18% del total de patologías no hemorrágicas y estas se presentaron en el 44% de la totalidad de pacientes analizados.

IV. DISCUSIÓN

A partir de los hallazgos encontrados, aceptamos la hipótesis específica general que nos dice que el la utilidad de la tomografía en la detección de patologías cerebrales de los pacientes atendidos por tomografía computarizada en la Clínica Privada del Pacifico S.A es significativa, puesto que se pudo encontrar que en las reconstrucciones axiales, coronales y sagitales se obtuvo un porcentaje de utilidad para hallazgos patológicos cerebrales mayores o iguales al 95%. (Anexo 03, Figura 4, 5 y 6).

Estos resultados son similares a los obtenidos por Macuri (2022). Ya que en su investigación basada en determinar la utilidad de la tomografía axial computarizada en el diagnóstico de accidentes cerebro vasculares halló que en el total de pacientes estudiados se encontró resultados positivos para enfermedad en más del 86% de estos, con lo cuál se llegó a la conclusión de que su utilidad para este tipo de patologías es elevada.

Además, en una intervención llevada a cabo en Lima por Crispin (2018), encontró que del total de su población de estudio, obtuvo más del 70% de casos positivos para patología cerebral, siendo de una utilidad levemente menor a la obtenida en nuestro estudio, lo cual pueda deberse a factores como la edad promedio de los pacientes estudiados; agrega también que del total de estudios analizados obtuvo en un 49% casos positivos para aneurismas cerebrales, siendo estos encontrados mayoritariamente en la arteria carótida interna y en la arteria comunicante anterior, esto es en gran medida semejante a los obtenido en nuestro análisis, que nos da una utilidad para el diagnóstico de aneurismas cerebrales del 43.18%.

Sin embargo, al compararlo con la investigación llevada a cabo por Andrade (2019), este obtuvo un índice de utilidad para el diagnóstico de tumoraciones cerebrales del 78%, lo cual contrasta en gran medida con nuestro estudio, ya que solo se obtuvo un porcentaje de utilidad de la tomografía computarizada para el diagnóstico de esta patología del 27.2%, esto, probablemente, a que nuestra población de estudio es relativamente mayor, sin embargo si se asemeja a lo obtenido con respecto a los aneurismas, ya que en ambos casos se obtuvieron datos cercanos al 50% de casos.

El porcentaje de accidentes cerebro vasculares en nuestro estudio fue del 49%, y estos fueron en su mayoría del tipo no hemorrágicos (63.27%), siendo de este tipo

de accidentes cerebro vasculares, los aneurismas los que más se pudieron detectar con un 43.18% de casos hallados. (Anexo 03, Figura 1).

En la investigación realizada por Vela (2021), donde estudió el riesgo de complicaciones en accidentes cerebro vasculares detectados por tomografía, obtuvo que la mayor cantidad de estos fueron del tipo esquémico (71%), siendo similares a los datos obtenidos en nuestra investigación, en donde se halló que los accidentes cerebro vasculares con más incidencia son los de tipo no hemorrágicos (63.27%).

La mayor cantidad de patologías cerebrales halladas con relación al sexo del paciente en nuestro estudio nos dio cuenta de que estos se presentaban mayormente en el sexo femenino (77%), lo cual puesto en perspectiva con Garza (2023), presenta cierta similitud ya que en su investigación también los pacientes de este género fueron mayoría, representándose en un 62.2% de casos totales. (Anexo 03, Figura 8).

Robaina et al, (2023), de la misma manera, halló que en su investigación enfocada en determinar la utilidad de la tomografía en la detección de hemorragias subaracnoideas, los pacientes en donde obtuvo los mejores índices de utilidad fueron mujeres, puesto que en más de la mitad (61.1%) estuvieron presentes.

Al contrario de Carrasco (2021) y Andrade (2019), que investigando la prevalencia de patologías cerebrales en pacientes atendidos por tomografía cerebral en un hospital mexicano, obtuvieron que la mayor cuantía de pacientes donde se dio una mayor utilidad de la tomografía fue el sexo masculino con 69.4% y 52% respectivamente, lo cual contrasta con los resultados obtenidos en nuestro estudio.

La utilidad diagnóstica de la tomografía, con respecto al grupo etario donde más efectividad se obtuvo fue en pacientes mayores a 60 años, con un 36% de casos totales, y en la que menor incidencia se halló fue en el grupo entre 18 a 30 años. (Anexo 03, Figura 7).

Estos resultados son similares a los obtenidos por Araujo (2019), quién al determinar la frecuencia de accidentes cerebro vasculares diagnosticados por tomografía encontró que el rango etario con más hallazgos fue de 70 a más, lo cual puesto en medida con nuestra investigación posee una similitud amplia, ya que

obtuvimos que pacientes adultos mayores a 60 años son en donde más utilidad diagnóstica se presentó.

Lo obtenido por Carrasco (2021) con respecto al rango etario en su análisis también nos da cuenta de que pacientes mayores a 60 años son los más propensos a obtener una utilidad de la tomografía óptima, puesto que en más del 60% de ellos se obtuvieron resultados positivos.

Contrario a lo obtenido por Panta (2022), que al analizar los aneurismas cerebrales por angio tomografía, obtuvo que estos se presentario mayoritariamente en pacientes de 50 a 60 años, lo cual puesto en perspectiva con nuestro estudio posee una ligera discrepancia ya que obtuvimos mayor incidencia en el rango de 60 a más años.

V. CONCLUSIONES

- La utilidad diagnóstica de la tomografía computarizada frente a patologías cerebrales empleando reconstrucciones en plano axial fue del 99%, ya que en 99 de ellos se obtuvo un diagnóstico positivo de patología cerebral y En cuanto a las reconstrucciones en plano coronal y sagital, se obtuvo una utilidad diagnóstica de la tomografía de un 95%, obteniéndose de igual manera una utilidad significativa.
- Respecto a la utilidad diagnóstica de la tomografía en accidentes cerebro vasculares se encontró que los más frecuentes fueron los no hemorrágicas con un 63.27% de casos y un total de accidentes cerebro vasculares del 49% de los pacientes analizados.
- En relación a la utilidad diagnóstica de la tomografía para patologías hemorrágicas se logró obtener que el tipo más encontrado fue la hemorragia parenquimatosa en un 73.21% de casos, presentándose en el 56% de pacientes estudiados y ara las patologías cerebrales no hemorrágicas se obtuvo que la más diagnosticada fue el aneurisma cerebral en un 43.18% del total de patologías no hemorrágicas y estas se presentaron en el 44% de la totalidad de pacientes analizados.
- En cuanto a a utilidad diagnóstica de la tomografía computarizada de acuerdo al sexo de los pacienes, fue el sexo femenino quién más propenso a estas se mostró, puesto que se halló en un 77% de casos, además, de un rango etario con mayoría a patologías cerebrales con un 36%, el cuál fue en pacientes mayores a 60 años.

VI. RECOMENDACIONES

A la Universidad Nacional Toribio Rodríguez de Mendoza de Amazonas:

1. Seguir motivando a los estudiantes a realizar investigaciones similares y de esta manera tener una idea más idónea de que tan útil es la tomografía computarizada en el diagnóstico de patologías cerebrales
2. Poner énfasis en una continua enseñanza a los alumnos en semiología radiográfica para poder reconocer patologías cerebrales por tomografía.
3. Incentivar a los estudiantes a siempre estar a la vanguardia en el tema para que su futuro desempeño profesional sea destacable y acorde a los valores educativos de la universidad.

A la Clínica privada del Pacífico:

1. Capacitar constantemente al personal tecnólogo médico en el manejo de las plataformas de los equipos con los que cuente la institución para entregar siempre un buen estudio.
2. Constatar que los profesionales que realicen los estudios tomográficos sepan distinguir patologías cerebrales para poder decidir el mejor protocolo a emplear al realizar el examen.
3. Procurar siempre contar con equipos que permitan realizar un correcto estudio tomográfico cerebral ya que de eso dependerá mucho en que el médico radiólogo pueda observar una imagen con la mejor calidad que le permita realizar un diagnóstico preciso.

VII. REFERENCIAS BIBLIOGRÁFICAS

- Andrade, M. (2019). *Repositorio Institucional Universidad Veracruzana*. Universidad Veracruzana: <https://cdigital.uv.mx/handle/1944/50408>
- Araujo, R. (2019). *Repositorio Institucional Universidad Peruana Los Andes*. Repositorio Institucional UPLA: <https://repositorio.upla.edu.pe/handle/20.500.12848/1114>
- Carrasco, I. (2021). *Repositorio Institucional Universidad Veracruzana*. Instituto Mexicano del Seguro Social: <https://cdigital.uv.mx/bitstream/handle/1944/50501/CarrascoDominguezIrving.pdf?sequence=1&isAllowed=y>
- Constantino. (2020). *RadiologyInfo*. Radiological Society of North America: [https://www.radiologyinfo.org/es/info/headct#:~:text=La%20tomograf%C3%ADa%20computarizada%20\(TC\)%20de,derrame%20cerebral%20y%20tumores%20cerebrales.](https://www.radiologyinfo.org/es/info/headct#:~:text=La%20tomograf%C3%ADa%20computarizada%20(TC)%20de,derrame%20cerebral%20y%20tumores%20cerebrales.)
- Crispin, L. (2021). *Alicia Concytec*. Alicia Concytec: https://alicia.concytec.gob.pe/vufind/Record/UNMS_70d20fbc6e915c4eff7ec27459b58dcc
- Elsevier. (2019). *Tomografía Computarizada dirigida a Técnicos Superiores en el Diagnóstico por Imágenes*.
- Elsevier. (2019). *Tomografía Computarizada dirigida a Técnicos Superiores en el Diagnóstico por Imágenes*.
- Florenza, R. (2021). *Nerocirugía Avanzada BCN*. BCN: <https://neurocirugiabcn.com/cerebral-y-craneal/#>
- Garza, P. (2023). *Repositorio Académico Digital Universidad Autónoma de Nuevo León*. Universidad Autónoma de Nuevo León: <http://eprints.uanl.mx/24502/>
- Gonzales. (2023). *Planned Parenthood*. Planned Parenthood Federation of America Inc.: <https://www.plannedparenthood.org/es/temas-de-salud/identidad-de-genero/sexo-e-identidad-de-genero>
- Macuri, M. (2022). *Repositorio Institucional Universidad Nacional Federico Villarreal*. Repositorio Institucional UNFV: <https://repositorio.unfv.edu.pe/handle/20.500.13084/6015>

- Manterola, C., Quiroz, G., Salazar, P., y García, N. (2019). *ScienceDirect Revista Científica*. ScienceDirect :
<https://www.sciencedirect.com/science/article/pii/S0716864019300057>
- Medina. (2022). *Qualtrics*. Qualtrics Mx: <https://www.qualtrics.com/es-la/gestion-de-la-experiencia/investigacion/calcular-tomano-muestra/>
- Muguirra, A. (2023). *Question Pro*. The Experience Journal: <https://www.questionpro.com/blog/es/tipos-de-muestreo-para-investigaciones-sociales/>
- Panta, J. (2022). *Repositorio Institucional Universidad Nacional Federico Villarreal*. Repositorio Institucional UNFV: <https://repositorio.unfv.edu.pe/handle/20.500.13084/5557>
- Ranz, A. (2022). *Fundación La Caixa*. RAE: <https://dle.rae.es/edad>
- Revelo, E., y Sandoval, J. (2023). *Ciencia Ecuador Revista Científica*. Ciencia Ecuador: <http://cienciaecuador.com.ec/index.php/ojs/article/view/118>
- Robaina, Y., Jimenez, B., Hernandez, Y., Valdes, Y., Medina, I., y Carmona, R. (2023). *Acta Médica del Centro*. Revista del Hospital Clínico quirúrgico "Arnaldo Milián Castro": <https://revactamedicacentro.sld.cu/index.php/amc/article/view/1694>
- Vasquez, J. (2017). *El método inductivo-deductivo*. Pontevedra, España. <http://www.deconomiablog.com/2017/09/el-metodo-inductivo-deductivo.html>
- Vela, R. (2021). *Repositorio Institucional Universidad Nacional Federico Villarreal*. Repositorio Institucional UNFV: <https://repositorio.unfv.edu.pe/handle/20.500.13084/5003>
- Villanueva, S. (2019). *Tesis y Másters*. Educando: <https://tesisymasters.com.ar/que-es-una-muestra/>

ANEXOS

Anexo 01

Matriz de consistencia

Problema	Objetivos	Variable	Marco metodológico	Escala
<p>¿Qué utilidad diagnóstica tiene la tomografía computarizada en la detección de patologías cerebrales en los estudios realizados a los pacientes atendidos en la Clínica Privada del Pacífico, entre los meses de julio a diciembre del 2022?</p>	<p>Objetivo general</p> <p>Evaluar la utilidad de la tomografía axial computarizada para el diagnóstico de patologías cerebrales mediante reconstrucciones multiplanares en los pacientes que se presentaron al servicio de tomografía de la Clínica Privada del Pacífico entre los meses julio a diciembre del 2022.</p> <p>Objetivos específicos</p> <ul style="list-style-type: none"> - Determinar la utilidad diagnóstica de la tomografía axial computarizada en patologías cerebrales por ACV en pacientes atendidos en la clínica del pacifico. - Identificar la utilidad diagnóstica de la tomografía axial computarizada en patologías cerebrales hemorrágicas en pacientes atendidos en la clínica del pacifico. - Explicar la utilidad diagnóstica de la tomografía axial computarizada en patologías cerebrales no hemorrágicos en pacientes atendidos en la clínica privada del pacifico. 	<p>-V.I. Tomografía computarizada</p> <p>-V.D. Patologías cerebrales</p>	<p>Método: inductivo – deductivo</p> <p>Enfoque y Diseño: Descriptivo y cualitativo</p> <p>Nivel: Observacional</p> <p>Tipo: no Experimental</p> <p>Población: Está conformada por 256 historias clínicas de pacientes que se presentaron al servicio de Tomografía de la clínica privada Pacífico, entre los meses de julio a diciembre del 2022 para una tomografía cerebral.</p> <p>Muestra: La muestra estará constituida por 100 historias clínicas de pacientes atendidos por tomografía computarizada cerebral en la Clínica Privada del Pacífico – Chiclayo que cumplen con los criterios de inclusión/exclusión.</p> <p>Técnicas e Instrumentos: Técnica: Recolección de datos</p> <p>Instrumento: Ficha de análisis</p> <p>Análisis de datos: SPSS V-26, Excel última versión.</p>	<p>Escala Nominal</p>

Anexo 02

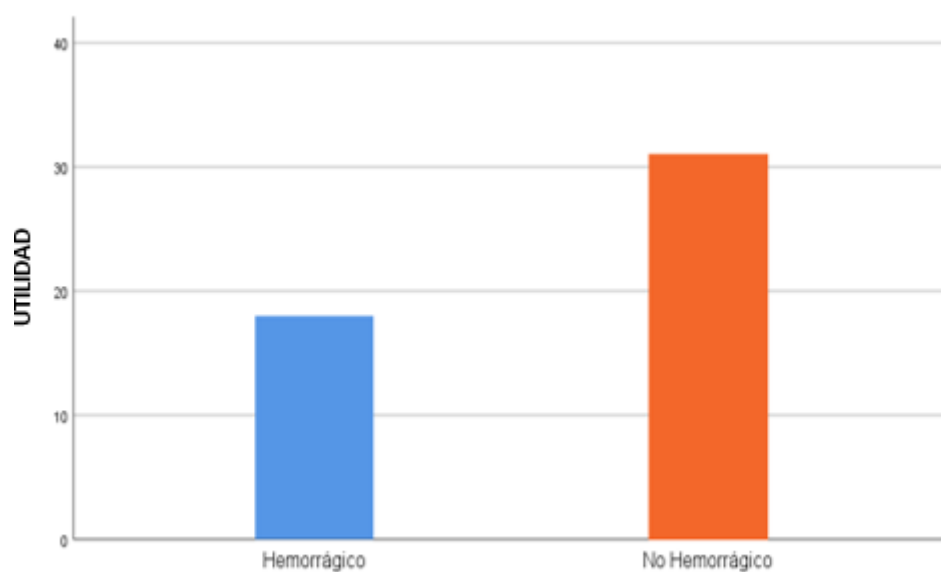
Operacionalización de variables

Variable	Dimensiones	Indicadores	Ítems	Escala	Instrumento
V.I: Tomografía axial computarizada	Corte Axial	-Permite visualizar el cuerpo de arriba hacia abajo.	1. ¿La tomografía corte axial permite visualizar el cuerpo de arriba hacia abajo?	Nominal	Ficha de Análisis
	Corte Sagital	-Divide al cuerpo en el plano medio. -Visualiza a la paciente izquierda a derecha.	2. ¿El corte Sagital divide el cuerpo en plano medio? 3. ¿Permite visualizar de izquierda a derecha?	Nominal	
	Corte Coronal	-Divide al cuerpo por la mitad. -Permite visualizar el cuerpo delante y atrás.	4. ¿El corte coronal divide al cuerpo a la mitad? 5. ¿El corte coronal permite evaluar el cuerpo de adelante hacia atrás?	Nominal	
V.D Patologías cerebrales	Patologías cerebrales por ACV	-Se produce cuando hay obstrucción. -Se visualiza características hipodensas.	6. ¿Se observa obstrucción cerebral? 8. ¿Se visualiza un aspecto hipodenso?	Nominal	Ficha de análisis
	Patología cerebrales hemorragias	-Se produce cuando un vaso sanguíneo se rompe. -Se visualizar características hiperdensas.	9. ¿Se Visualiza rotura de un vaso sanguíneo? 10. ¿Se visualiza un aspecto hiperdenso?	Nominal	
	Patologías cerebrales no hemorrágicas	No se visualiza hemorragias.	11. ¿No se visualiza ninguna característica? 12. ¿Existe carencia de hemorragia?	Nominal	

Anexo 03
Tablas y figuras

Figura 1

Pacientes atendidos por tomografía computarizada con diagnóstico positivo a patología por ACV.

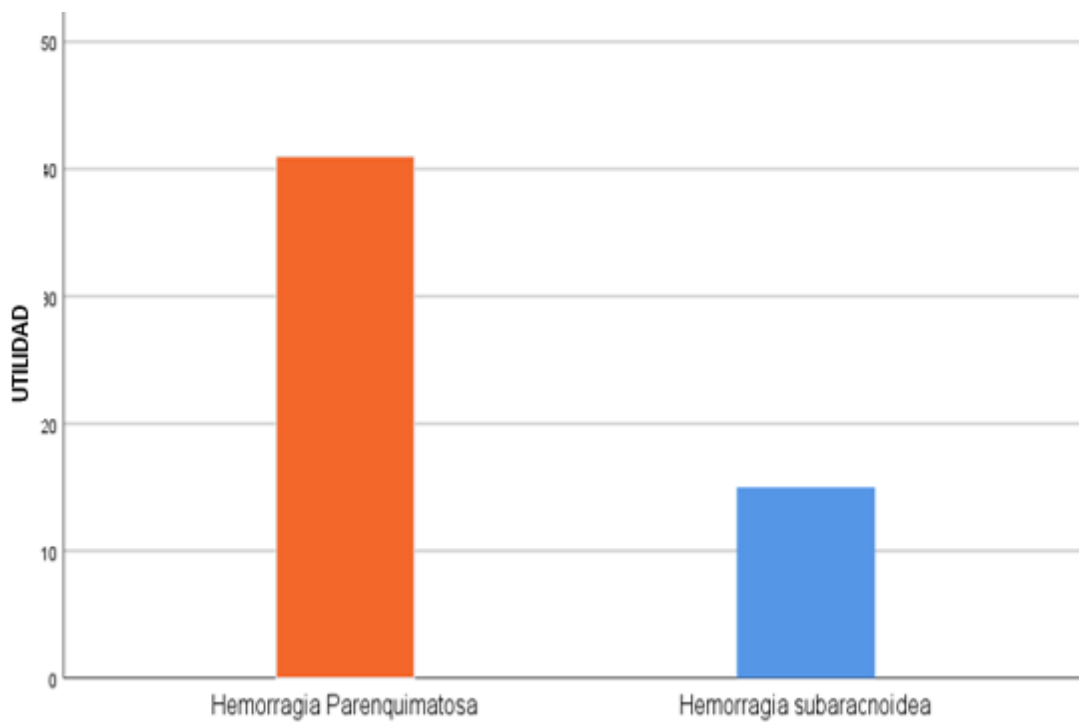


ACCIDENTE CEREBRO VASCULAR

Nota. Respecto a la utilidad diagnóstica de la tomografía en accidentes cerebro vasculares se encontró que los más frecuentes fueron los no hemorrágicos con un 63.27% de casos y un total de accidentes cerebro vasculares del 49% de los pacientes analizados.

Figura 2

Pacientes atendidos por tomografía con diagnóstico de patología hemorrágica

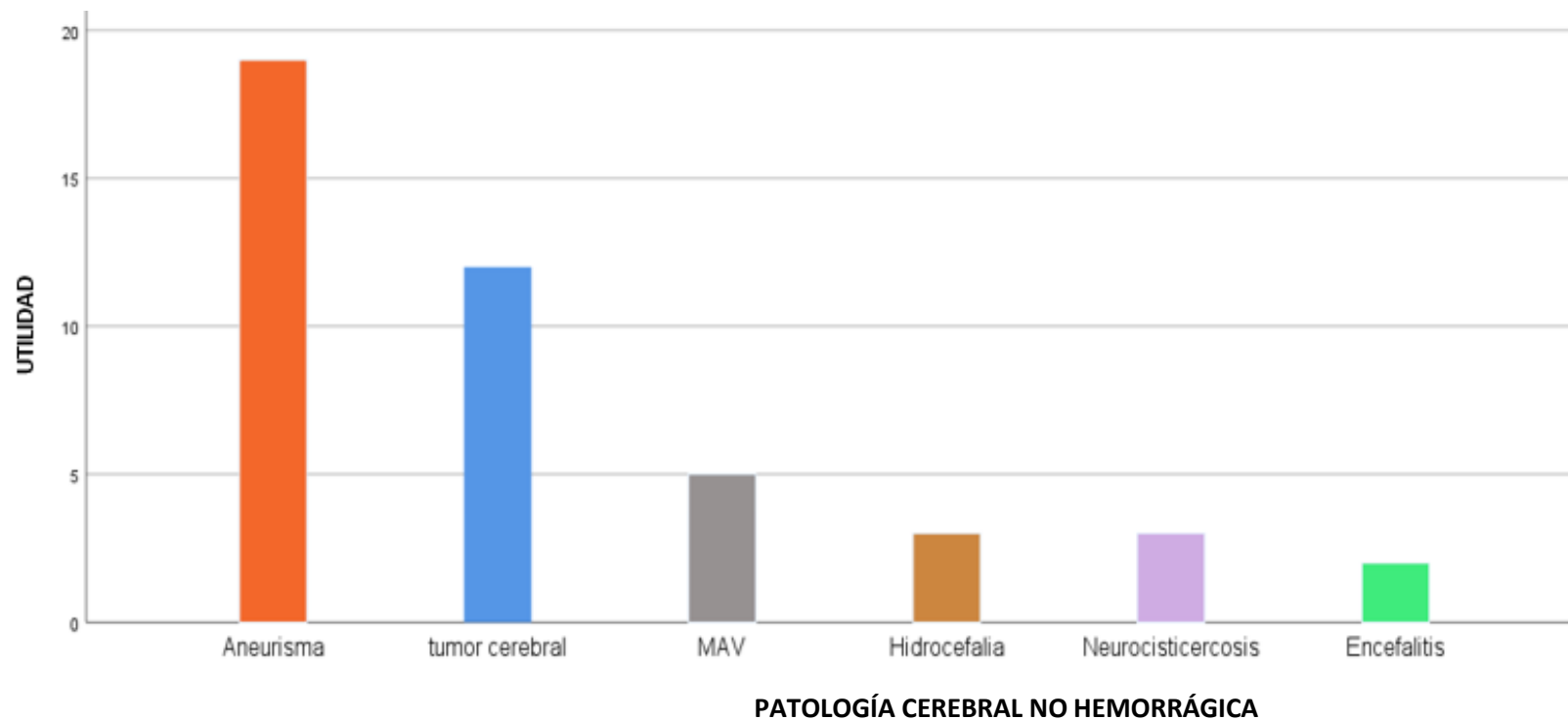


PATOLOGÍA CEREBRAL HEMORRÁGICA

Nota. Respecto a la utilidad diagnóstica de la tomografía en patologías hemorrágicas se obtuvo que el tipo más encontrado fueron las hemorragias parenquimatosas en un 73.21% de casos, presentándose en el 56% de pacientes analizados.

Figura 3

Pacientes atendidos por tomografía con diagnóstico de patología no hemorrágica.



Nota. Con respecto a la utilidad diagnóstica de la tomografía en patologías no hemorrágicas se obtuvo que la más diagnosticada fue el aneurisma en un 43.18% del total de patologías no hemorrágicas y estas se presentaron en el 44% de la totalidad de pacientes analizados.

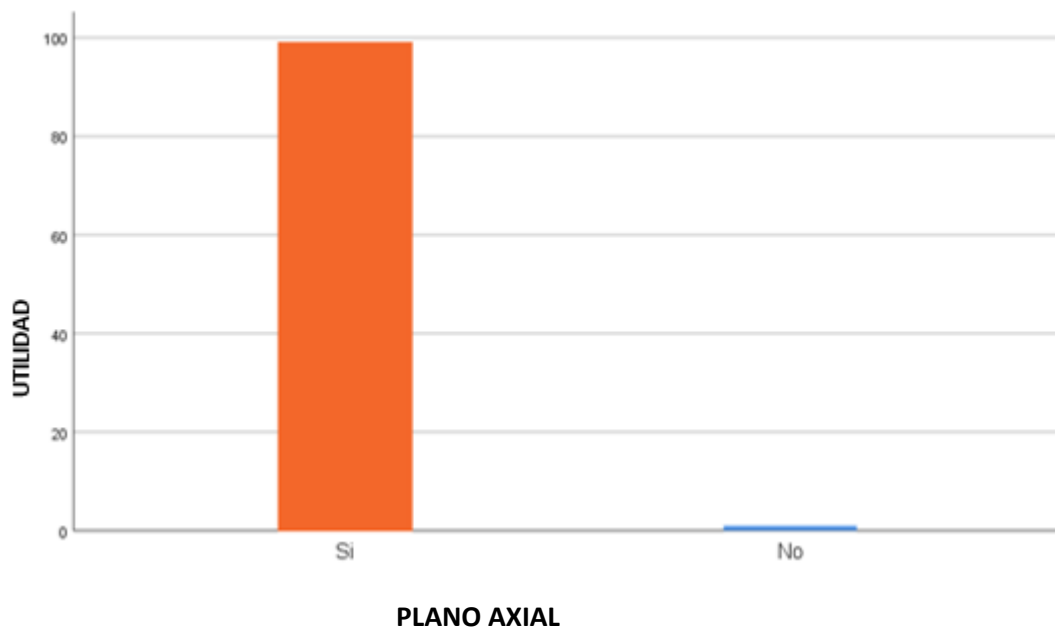
Tabla 4

Reconstrucciones axiales.

	N	%
Corte Axial	99	99%
Total	100	100%

Figura 4

Reconstrucciones axiales.



Nota. La utilidad diagnóstica de la tomografía computarizada en reconstrucciones axiales en los pacientes atendidos fue del 99%

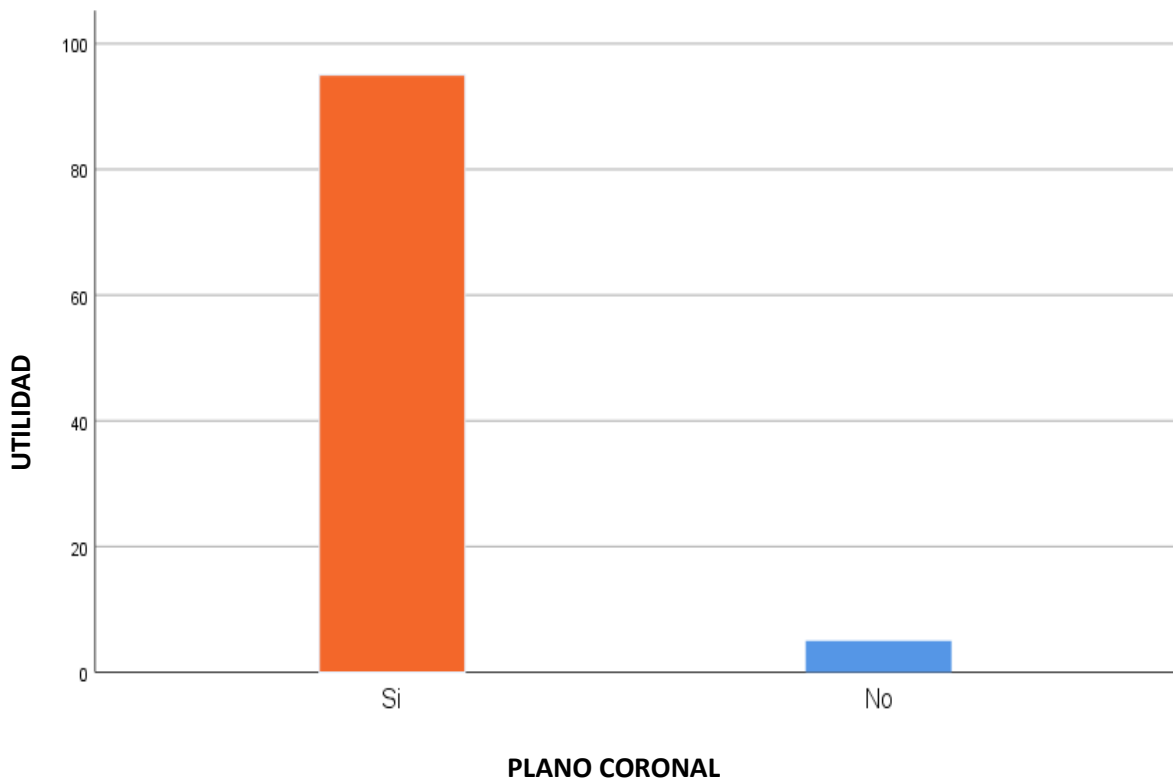
Tabla 5

Reconstrucciones coronales.

	N	%
Plano Coronal	95	95%
Total	100	100%

Figura 5

Reconstrucciones coronales



Nota. La utilidad diagnóstica de la tomografía computarizada en reconstrucciones coronales en los pacientes atendidos fue del 95%.

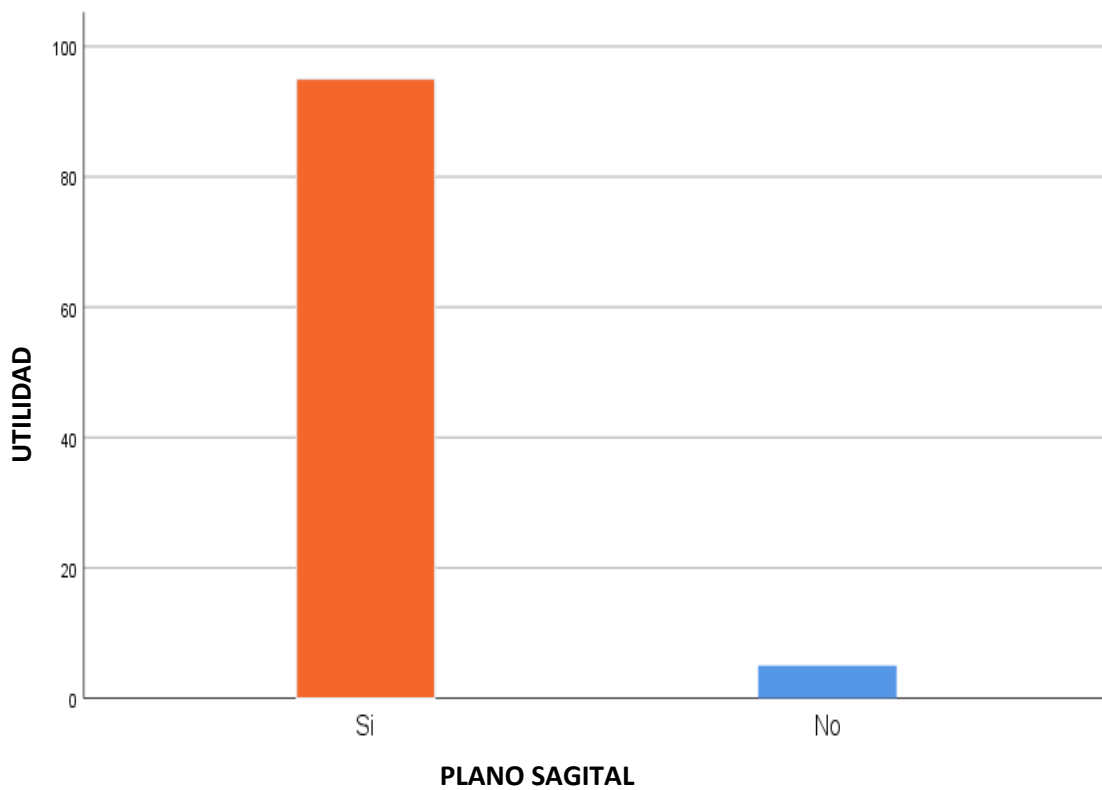
Tabla 6

Reconstrucciones sagitales

	N	%
Plano Sagital	95	95%
Total	100	100%

Figura 6

Reconstrucciones sagitales



Nota. La utilidad diagnóstica de la tomografía computarizada en reconstrucciones sagitales en los pacientes atendidos fue del 95%.

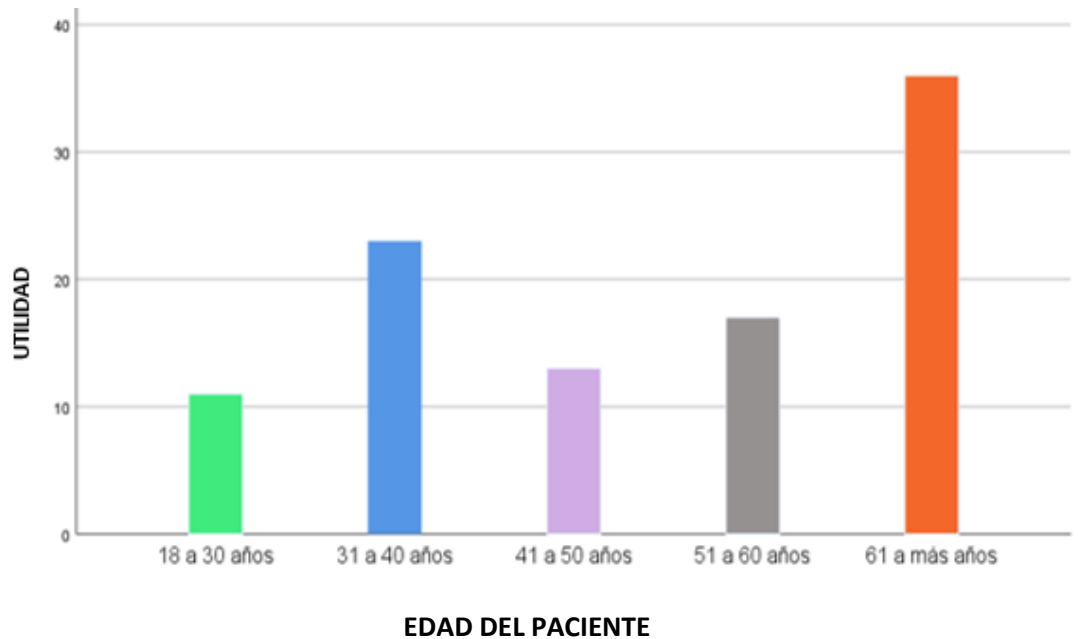
Tabla 7

Edad de los pacientes con diagnóstico patológico

	N	%
18 a 30 años	11	11%
31 a 40 años	23	23%
41 a 50 años	13	13%
51 a 60 años	17	17%
61 a más años	36	36%
total	100	100%

Figura 7

Edad de los pacientes con diagnóstico patológico



Nota. La utilidad diagnóstica de la tomografía computarizada se vio reflejada mayoritariamente en los pacientes con rango etario mayor a los 60 años con un 36% de casos.

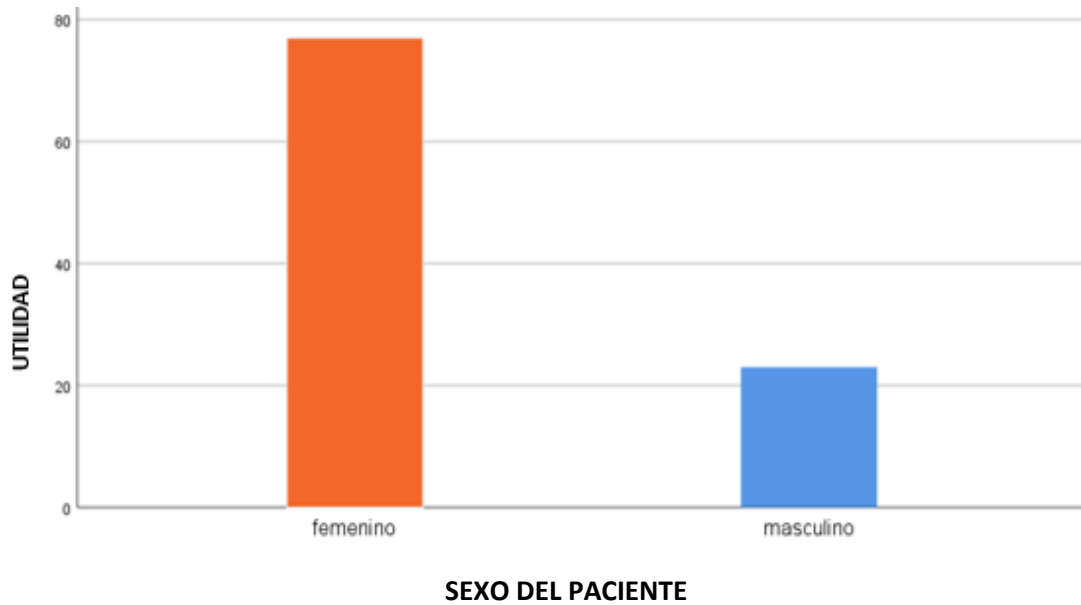
Tabla 8

Sexo de los pacientes con diagnóstico patológico

	N	%
Femenino	77	77%
Masculino	23	23%
Total	100	100%

Figura 8


Sexo de los pacientes con diagnóstico patológico



Nota. La utilidad diagnóstica de la tomografía computarizada se mostró en mayor cuantía en pacientes del sexo femenino, representándose en el 77% de casos.

Anexo 04

Consentimiento Informado



**CONSENTIMIENTO INFORMADO AREA DE IMÁGENES
MEDIO DE CONTRASTE YODADO**

Nombre: _____

DNI: _____ Edad: _____ Fecha: _____

CIA de Seguro: _____ Particular Convenio

Exámenes a realizar _____ Rayos Tomografía

1.- USO PREVIO DE MEDIO DE CONTRASTE

¿Se ha realizado alguna vez exámenes con medio de contraste yodado? Si No

¿Presentó alguna reacción adversa grave? Si No

*Shock anafiláctico, paro cardíaco

*Espasmo laríngeo se debe evaluar contraindicación de uso de contraste yodado

*Rush cutáneo se debe pre-mediar

2.- ANTECEDENTES DE ALERGI A IMPORTANTE

¿Ha presentado alguna reacción alérgica grave frente a alérgenos diferentes al contraste yodado? Si No

*En caso de una respuesta positiva se debe pre-mediar

3.- ENFERMEDADES CRÓNICAS

Asma en tratamiento (se debe premedicar) Si No

Hipertensión arterial Si No

Diabetes Mellitus Si No

Insuficiencia renal (llenar datos) Si No

Ultima Creatinina : mg/dL (Fecha:) Peso: kg

Clearance Creatinina: ml/min

*Evaluar por medico si: Creatinina Sérica > 1.5mg/dl o filtrado glomerular <60 ml/min/1.73 m²

*Se pedirá creatinina Sérica para todos los pacientes que se realice un examen con medio de contraste. (Máxima antigüedad 1 mes)

4.- MEDICAMENTOS

Consumo Hipoglicemiantes orales con Metformina? Si No

*En caso de consumir Metformina se debe suspender 24 hrs antes y 48 horas posteriores al examen

MÉDICO RESPONSABLE:

FIRMA PACIENTE

Anexo 05

Ficha de Análisis



FICHA DE RECOLECCIÓN DE DATOS

I. DATOS GENERALES DEL PACIENTE

NOMBRE:

EDAD:

SEXO:

II. V.I TOMOGRAFIA AXIAL COMPUTARIZADA

Nº	ITEMS	SI	NO
1	¿La tomografía corte axial permite visualizar el cuerpo de arriba hacia abajo?		
2	¿El corte Sagital divide el cuerpo en plano medio?		
3	¿Permite visualizar de izquierda a derecha?		
4	¿El corte coronal divide al cuerpo a la mitad?		
5	¿El corte coronal permite evaluar el cuerpo de adelante hacia atrás?		

III. V.D PATOLOGIAS CEREBRALES

Nº	ITEMS	SI	NO
1	¿Se observa obstrucción cerebral?		
2	¿Se visualiza un aspecto hipodenso?		
3	¿Se Visualiza rotura de un vaso sanguíneo?		
4	¿Se visualiza un aspecto hiperdenso?		
5	¿No se visualiza ninguna característica?		
6	¿El corte coronal permite evaluar el cuerpo de adelante hacia atrás?		

Anexo 06

Carta de aceptación de clínica



CARTA DE RESPUESTA

Chiclayo 06 octubre del 2023

Srta.
Fany Yolanda Gonzales Arce

Presente.-

Asunto.- RESPUESTA A SU SOLICITUD DE FECHA 13 DE JULIO 2023

Le saludamos cordialmente, a la vez damos atención a su solicitud de fecha 13 de julio del 2023 de los corrientes, en el cual nos solicita se le otorguen facilidad de acceso para sacar información del área de tomografía en relación a la elaboración de su tesis denominada "UTILIDAD DIAGNOSTICA DE LA TOMOGRAFIA COMPUTARIZADA EN PATOLOGIAS CEREBRALES EN UNA CLINICA PRIVADA DE CHICLAYO, JULIO A DICIEMBRE 2022".

En relación a la peticionado, debo mencionarle que es práctica usual de mi representada brindar el apoyo y facilidades a nuestra interna del área de imágenes con el objetivo de que pueda cumplir con sus metas trazadas en su carrera profesional, por lo que atiendo a lo requerido mediante a la presente comunicación le informo que su solicitud está **APROBADA** por la jefa del área de imágenes.

Sin otro particular, me suscribo de usted

Atentamente



Lic. Villarreal Chávez Lizat Rocío
Tecnólogo Médico
Radiología
C.T.M.P. 12578